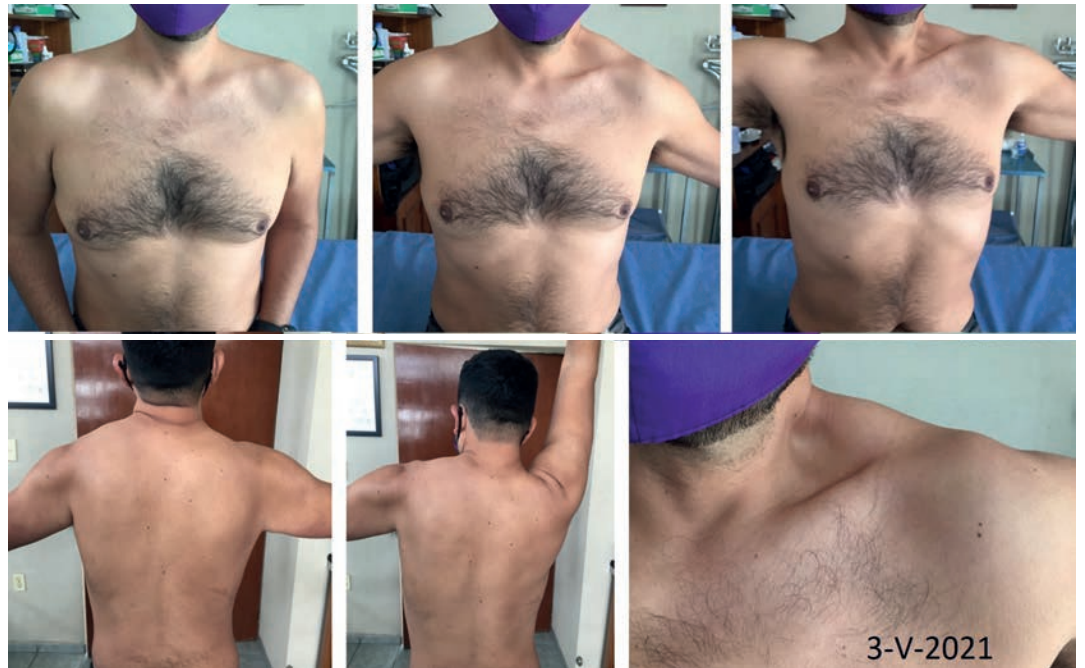

# Identifique el caso

Luis Gerardo Domínguez-Gasca,<sup>1</sup> Luis Gerardo Domínguez-Carrillo<sup>2\*</sup>

*Masculino de 38 años, profesionista, acude 24 horas posteriores (3-V-2021) a haber sufrido asalto, siendo sometido con “llave china” hasta perder estado de alerta, presentando imposibilidad para efectuar abducción completa de hombro izquierdo. En la exploración dirigida: al momento de intentar efectuar abducción se observa, hueco supraclavicular, el tono del esternocleidomastoideo izquierdo y del trapecio izquierdo muy disminuido, imposibilidad para la realización de abducción completa de hombro izquierdo, llegando únicamente a 60 grados; la escápula izquierda alada, con desplazamiento hacia afuera (figura 1). Resto de exploración normal.*



**Figura 1.** Fotografías clínicas a 24 horas de la lesión del nervio espinal izquierdo

<sup>1</sup>Especialista en Ortopedia, cirugía articular. División de Cirugía del Hospital Ángeles León, León, Guanajuato, México.

<sup>2</sup>Especialista en Rehabilitación. Catedrático de la Facultad de Medicina de León, Universidad de Guanajuato, México.

\*Correspondencia:

<sup>1</sup>Luis Gerardo Domínguez Carrillo  
lgdominguez@hotmail.com

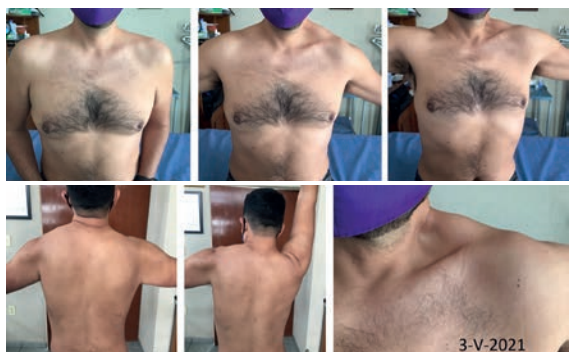**Respuesta: página 85**

## Neuropraxia del nervio espinal izquierdo

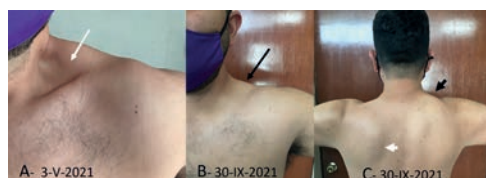
### Neuropraxia of the Left Spinal Nerve

Luis Gerardo Domínguez-Gasca,<sup>1</sup> Luis Gerardo Domínguez-Carrillo<sup>2\*</sup>

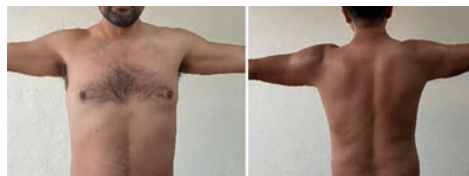Masculino de 38 años, profesionista, acude 24 horas posteriores (3-V-2021) a haber sufrido asalto, siendo sometido con “llave china” hasta perder estado de alerta, presentando imposibilidad para efectuar abducción completa de hombro izquierdo. En la exploración dirigida: al momento de intentar efectuar abducción se observa, hueco supraclavicular, el tono del esternocleidomastoideo izquierdo y del trapecio izquierdo muy disminuido, imposibilidad para la realización de abducción completa de hombro izquierdo, llegando únicamente a 60 grados; la escápula izquierda alada, con desplazamiento hacia afuera (figura 1). Resto de exploración normal.



**Figura 1.** Fotografías clínicas a 24 horas de la lesión del nervio espinal izquierdo



**Figura 2.** Fotografías clínicas comparativas de hueco supraclavicular; en (A) al inicio de la lesión, en (B) recuperación a 5 meses de la lesión desapareciendo la profundidad del hueco supraclavicular; en (C) discreta presencia de escápula alada (fecha blanca) existiendo aun diferencia con trapecio contralateral (flecha negra).



**Figura 3.** Fotografías clínicas mostrando abducción a 90° de ambos hombros

Se efectúa diagnóstico de lesión del nervio espinal izquierdo. A tres semanas de la lesión, la electromiografía mostró presencia de fibrilaciones y ondas positivas. Se le manejó con gabapentina a dosis de 300 mg dos veces al día, Dexametasona a dosis inicial de 60 mgs/ con disminución paulatina durante 10 días y, tiamina a dosis de 300 mg dos veces al día, más programa de rehabilitación con aplicación de ultrasonido terapéutico a dosis de 1 W/cm<sup>2</sup> en zonas izquierdas II y III de cuello, así como electroestimulaciones con corriente galvánica inicialmente, pasando a corriente farádica a los 30 días. 5 meses después, evolución satisfactoria, con examen clínico muscular en 4+/5. (Figuras 2 y 3), confirmando neuropraxia del XI par craneal.

Sugerencia de citación: Domínguez-Gasca LG, Domínguez-Carrillo LG. Neuropraxia del nervio espinal izquierdo. *Aten Fam.* 2025;32(1): 78, 85. <http://dx.doi.org/10.22201/fm.14058871p.2025.1.90139>

Este es un artículo de open Access bajo la licencia cc by-nc-nd (<http://creativecommons.org/licenses/by-nc-nd/4.0/>).

<sup>1</sup>Especialista en Ortopedia, cirugía articular. División de Cirugía del Hospital Ángeles León, León, Guanajuato, México.

<sup>2</sup>Especialista en Rehabilitación. Catedrático de la Facultad de Medicina de León, Universidad de Guanajuato, México.

\*Correspondencia:  
Dr. Luis Gerardo Domínguez Carrillo  
[lgdominguez@hotmail.com](mailto:lgdominguez@hotmail.com)