



# Colocación de implante de conducción ósea por medio de árbol de Hudson

## Placement of bone conduction implant by Hudson tree.

Jorge C Mauricio Juárez Ferrer,<sup>1</sup> Alejandro Saúl Moreno Reynoso,<sup>1</sup> Adriana Herrera Vázquez,<sup>2</sup> Sandra De la Cruz Magaña,<sup>3</sup> Cinar Balduin Ayar Hernández<sup>4</sup>

<sup>1</sup> Adscrito al Servicio de Otorrinolaringología y Cirugía de Cabeza y Cuello, Subsección de Neurotología.

<sup>2</sup> Adscrito al Servicio de Otorrinolaringología y Cirugía de Cabeza y Cuello, Gabinete de Audiología.

<sup>3</sup> Residente de la especialidad de Otorrinolaringología y Cirugía de Cabeza y Cuello.

<sup>4</sup> Adscrito al Servicio de Neurocirugía.

Hospital Central Militar, Secretaría de la Defensa Nacional, México.

### Correspondencia

Jorge Carlos Mauricio Juárez Ferrer  
jjuarezferrer@gmail.com

**Recibido:** 28 de mayo 2024

**Aceptado:** 31 de mayo 2024

**Este artículo debe citarse como:** Juárez-Ferrer JCM, Moreno-Reynoso AS, Herrera-Vázquez A, De la Cruz-Magaña S, Ayar-Hernández CB. Colocación de implante de conducción ósea por medio de árbol de Hudson. An Orl Mex 2024; 69 (2): 108-113.

## PARA DESCARGA

<https://doi.org/10.24245/aorl.v69i2.9857>

<https://otorrino.org.mx>

### Resumen

**ANTECEDENTES:** El implante de conducción ósea Bonebridge es un dispositivo diseñado para el tratamiento de pacientes con pérdida auditiva de tipo conductiva o mixta y para aquellos con hipoacusia de tipo neurosensorial severa o profunda unilateral. A diferencia de los auxiliares auditivos convencionales que amplifican el sonido en el conducto auditivo externo, el Bonebridge funciona mediante la conducción ósea directa del sonido.

**CASO CLÍNICO:** Paciente masculino de 56 años con antecedente de hipoacusia súbita derecha y audición normal izquierda a quien se le implantó un dispositivo Bonebridge mediante técnica poco habitual utilizando un árbol de Hudson, lo que permitió llevar a cabo el procedimiento en 30 minutos.

**CONCLUSIONES:** La colocación de Bonebridge puede hacerse en hospitales de segundo nivel porque logra reducir de manera importante el tiempo quirúrgico y los costos asociados con la cirugía.

**PALABRAS CLAVE:** Conducción ósea; pérdida auditiva; auxiliares auditivos; craneotomía.

### Abstract

**BACKGROUND:** The bone conduction implant Bonebridge is a device designed for the treatment of patients with conductive or mixed hearing loss, as well as those with

sensorineural hearing loss, whether severe or profound unilateral. Unlike conventional hearing aids that amplify sound in the ear canal, the Bonebridge works through direct bone conduction of sound.

**CLINICAL CASE:** A 56-year-old male patient with history of right sudden hearing loss and left normal audition in whom a Bonebridge device was implanted using an unusual technique with the Hudson tree, which allowed to perform the procedure in 30 minutes.

**CONCLUSIONS:** Bonebridge placement may be done in second-level hospitals because it reduces importantly the surgical time and the costs related to surgery.

**KEYWORDS:** Bone conduction; Hearing loss; Hearing aids; Craniotomy.

## ANTECEDENTES

Existen diferentes tipos de dispositivos implantables de conducción ósea, que son de diferentes marcas de fabricantes, algunos son de conducción pasiva y otros de conducción activa. El implante de conducción ósea Bonebridge es un dispositivo diseñado para los pacientes con pérdida auditiva conductiva o mixta o con hipoacusia unilateral. A diferencia de los auxiliares auditivos convencionales que amplifican el sonido en el conducto auditivo externo, el Bonebridge funciona mediante la conducción ósea directa del sonido.<sup>1</sup>

El dispositivo consta de dos partes principales: un componente interno que se coloca quirúrgicamente de preferencia en el hueso temporal y un procesador de sonido externo que se adhiere a la piel sobre el implante. Cuando se emite un sonido a través del procesador, éste hace vibrar el componente interno, transmitiendo estas vibraciones directamente al hueso craneal. Estas vibraciones se propagan desde el cráneo hasta el oído interno, donde son procesadas y percibidas como sonido por el paciente.<sup>2</sup>

El dispositivo Bonebridge es especialmente útil para personas que no pueden utilizar auxiliares auditivos convencionales debido a problemas en el conducto auditivo externo, como los pacientes con microtia-atresia, o que desean una solución auditiva más discreta.<sup>3</sup> Es una opción efectiva para mejorar la audición en ciertos casos de pérdida auditiva y puede mejorar la calidad de vida de quienes lo utilizan. Sin embargo, su implantación requiere cirugía y evaluación médica previa para determinar la idoneidad del paciente.

Existen tres técnicas de colocación del dispositivo, la más frecuente es en la porción mastoidea del hueso temporal; las otras opciones son en la escama del temporal y en una posición posterior al seno sigmoides.<sup>4</sup>

## Indicaciones

Aunque las indicaciones pueden variar de un paciente a otro, existen algunas que son comunes a todos:<sup>2</sup>

1. Pérdida auditiva conductiva o mixta con un umbral de al menos 45 dB en al menos 3 frecuencias.
2. Pérdida auditiva severa a profunda en un oído con audición normal en el oído contralateral.

## CASO CLÍNICO

Paciente masculino de 56 años con antecedente de hipoacusia súbita derecha y audición normal izquierda, quien previamente utilizó dispositivo Sophono durante aproximadamente 10 años; sin embargo, se decidió el retiro por falla del dispositivo y en su lugar la colocación de un Bonebridge.

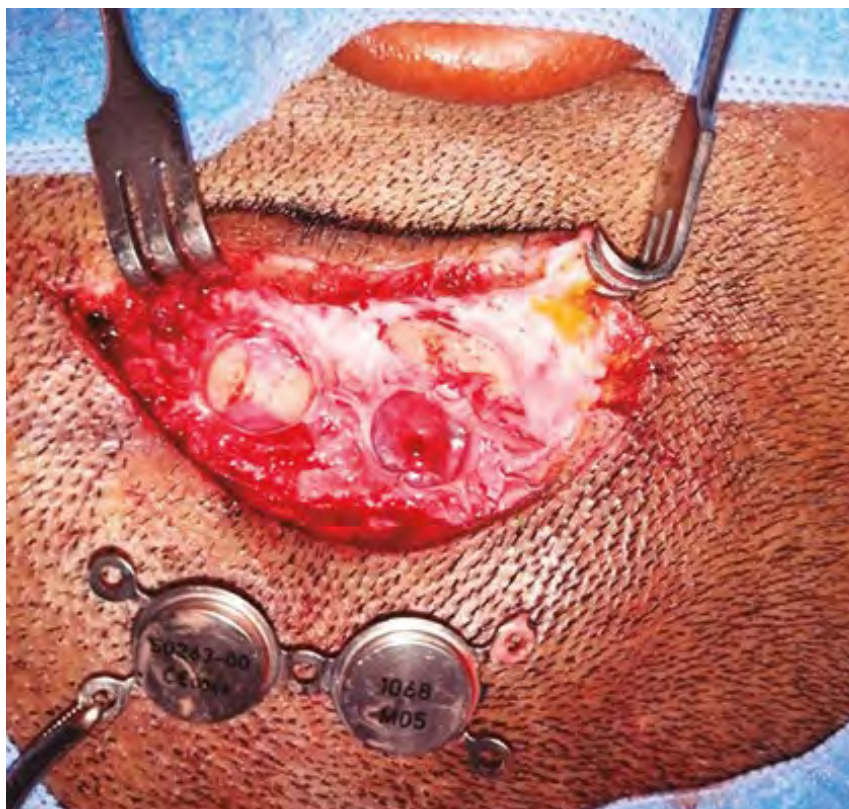
Debido a la cicatriz quirúrgica previa y a la ocupación por el dispositivo Sophono en el espacio mastoideo, se tomó la decisión de colocar el nuevo implante en la escama del hueso temporal derecho.

### Procedimiento quirúrgico

El procedimiento se llevó a cabo con algunas variaciones a la técnica estándar. Primero se inició con un abordaje convencional mediante anestesia general balanceada; previa asepsia, antisepsia, vestido quirúrgico e infiltración de lidocaína con epinefrina 1:100,000; la disección se hizo por planos, se extrajo el dispositivo Sophono (**Figura 1**) y posteriormente marcamos el sitio de colocación de Bonebridge en la escama temporal (**Figura 2**). Decidimos no utilizar fresa convencional ni microscopio y en su lugar usamos lámpara frontal con lupas y árbol de Hudson con broca de 14 mm (**Figura 3**); sin embargo, hubo necesidad de ampliar un poco los bordes con pinza Kerrison (**Figura 4**) debido a que utilizamos el dispositivo BCI-601 que tiene un diámetro de 15.8 mm. Por último, colocamos el dispositivo con éxito, el paciente tuvo vigilancia durante 24 horas y posteriormente fue dado de alta sin complicaciones.

### Resultados posquirúrgicos

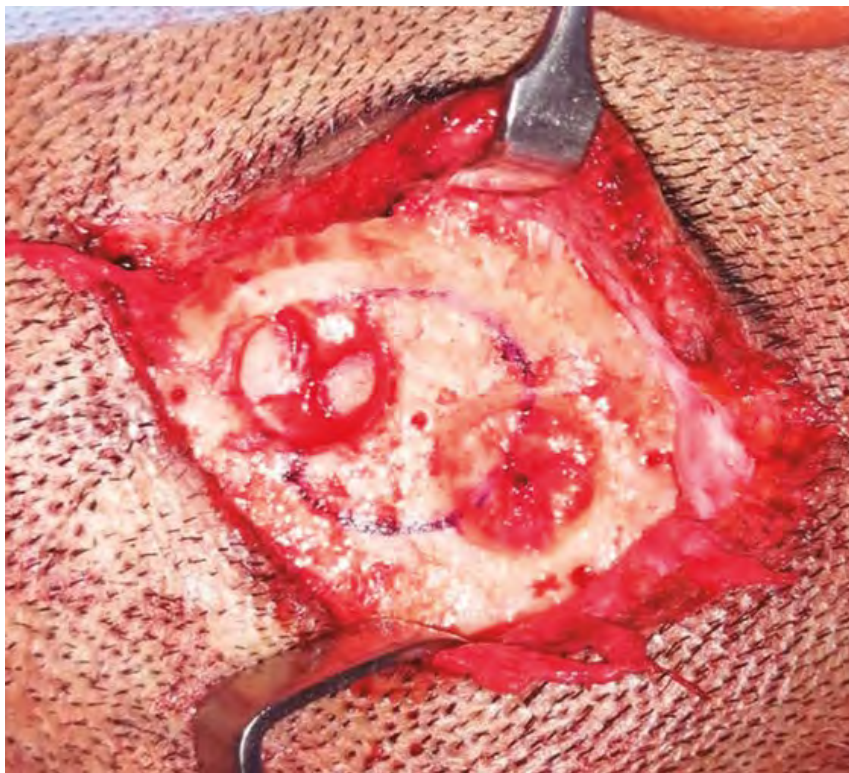Un mes después de la intervención quirúrgica el paciente refirió buena ganancia auditiva que se comprobó con la audiometría posoperatoria. **Figura 5**



**Figura 1**

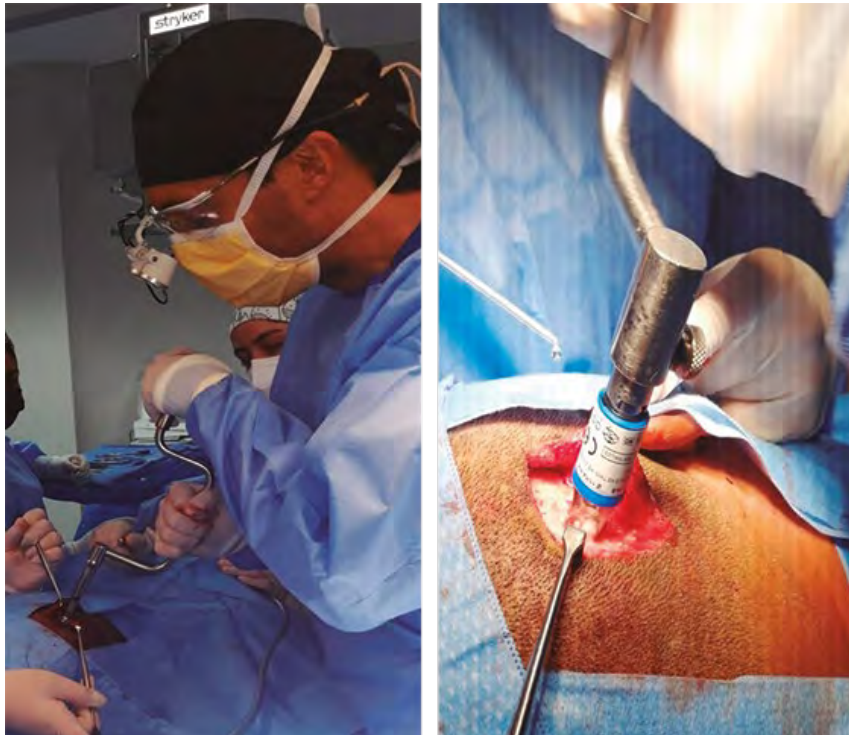Abordaje y extracción del dispositivo anterior.





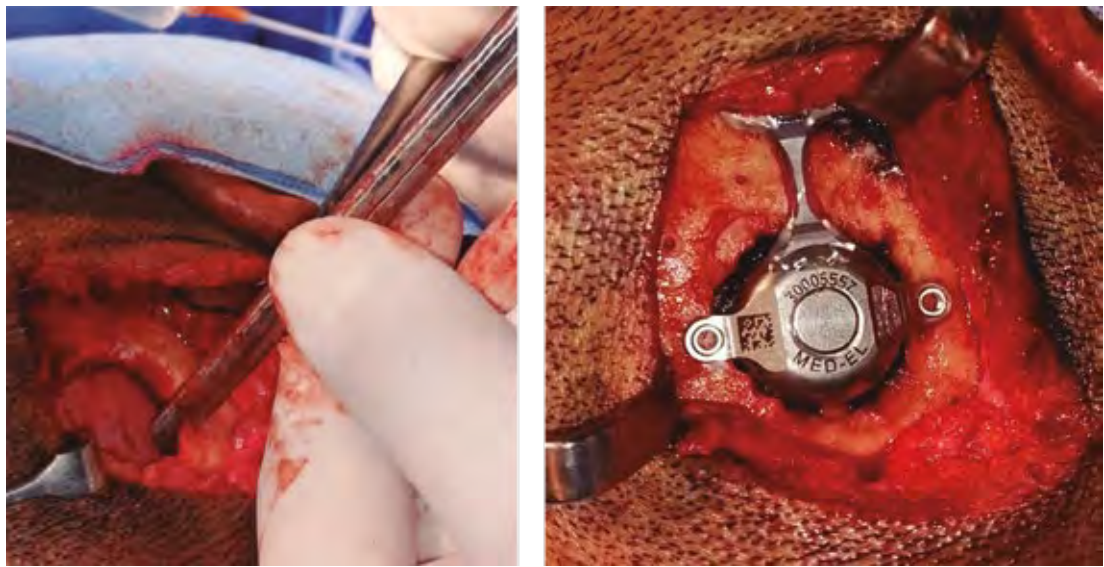
**Figura 2**

Marcaje del lecho de colocación del implante Bonebridge.



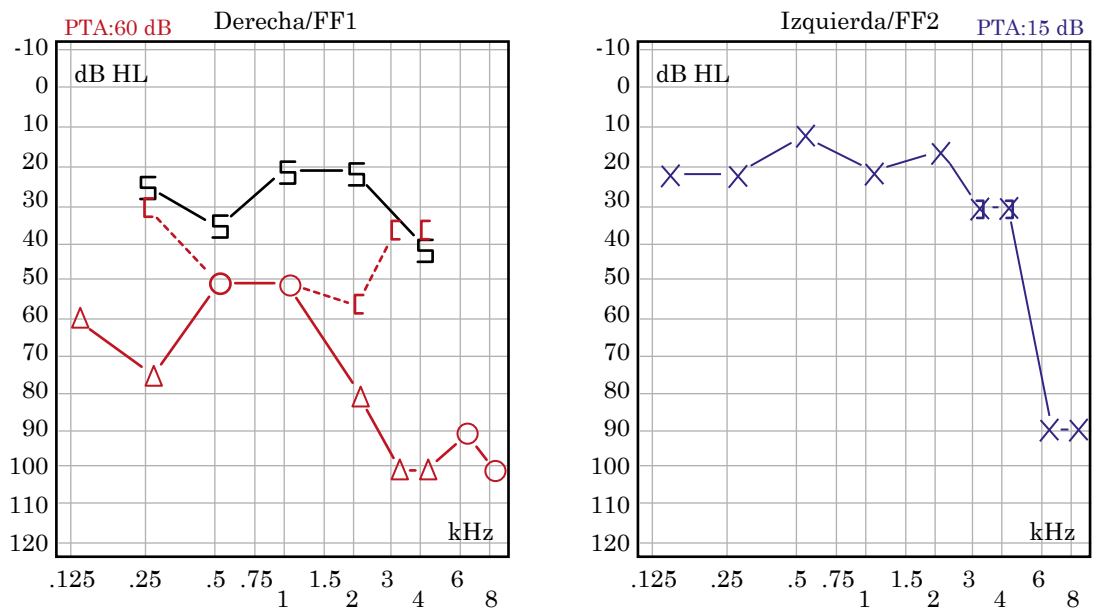
**Figura 3**

Craneotomía con árbol de Hudson utilizando broca de 14 mm.



**Figura 4**

Ampliación de los bordes con pinza de Kerrison y colocación del dispositivo.



**Figura 5**

Audiometría. Oído derecho pre y poscirugía con curva de hipoacusia mixta con PTA de 60 dB; se observa adecuada ganancia con PTA de 25 dB. Oído izquierdo con curva de normoacusia con caída en tonos agudos.

## DISCUSIÓN

El dispositivo de conducción ósea Bonebridge es un sistema desarrollado para mejorar la audición en pacientes con pérdida auditiva mixta o conductiva o con pérdida profunda en un oído con audición normal en el otro. Existen 3 diferentes técnicas de implantación que son: en mastoides, posterior al seno sigmoides y en la escama del temporal.<sup>1</sup>

La técnica quirúrgica estándar es mediante el uso de microscopio, equipo de fresado e instrumental de cirugía de oído; sin embargo, algunos autores como Carnevale y su grupo, describen el uso de un craneotomo (*neurodrill*) con lo que acortan el tiempo de cirugía a menos de 30 minutos con solo 14 segundos para hacer el lecho óseo.<sup>4</sup>

En el paciente del caso no utilizamos craneotomo, en su lugar nos fue de mucha utilidad el árbol de Hudson, este último se usa de forma manual sin energía eléctrica; el costo entre un dispositivo y otro es muy distinto, este último es más barato con una notoria diferencia.

Algunos reportes en la bibliografía mencionan que el Bonebridge puede colocarse, incluso, con anestesia local.<sup>5</sup> Sin embargo, en nuestro medio todavía no hemos dado ese paso y preferimos continuar colocándolo con anestesia general porque consideramos que es más cómodo para el paciente y el cirujano, evita dolor innecesario y ansiedad asociada con la percepción del movimiento de la broca durante la craneotomía.

De esta manera, es posible considerar llevar a cabo este tipo de procedimientos quirúrgicos en hospitales de segundo nivel o, incluso, en clínicas de corta estancia.

## CONCLUSIONES

Con esta técnica alterna demostramos que el procedimiento de colocación de Bonebridge puede hacerse en hospitales de segundo nivel porque logra reducir de manera importante el tiempo quirúrgico y los costos asociados con la cirugía.

## REFERENCIAS

1. Zernotti ME, Sarasty AB. Active bone conduction prosthesis: Bonebridge(TM). *Int Arch Otorhinolaryngol* 2015; 19 (4): 343-8. doi: 10.1055/s-0035-1564329
2. Paper W (n.d.). Medel Pro. Systematic review and meta-analysis of audiological and patient-reported outcomes with the BONEBRIDGE active bone conduction implant system. 2022 (27744\_1.2). <https://go.medel.pro/BONEBRIDGE>
3. Fan X, Yang T, Niu X, Wang Y, Fan Y, Chen X. Long-term outcomes of bone conduction hearing implants in patients with bilateral microtia-atresia. *Otol Neurotol* 2019; 40 (8): 998-1005. doi: 10.1097/MAO.0000000000002370
4. Carnevale C, Tomás-Barberán M, Til-Pérez G, Sarría-Echegaray P. The Bonebridge active bone conduction system: a fast and safe technique for a middle fossa approach. *J Laryngol Otol* 2019; 133 (4): 344-347. doi:10.1017/S0022215119000501
5. Kaylie DM, Freeman CG, Brown CS. Implante Bonebridge. *J Med Insight* 2022 (273). doi:10.24296/jomi/273