

<https://doi.org/10.18233/apm.v45i5.2788>

## Caso fatal pediátrico coinfectado por *Rickettsia rickettsii* y SARS-CoV-2

### Pediatric fatal case of *Rickettsia rickettsii* and SARS-CoV-2 coinfection.

Daniel Rosas Salazar,<sup>1</sup> María Fernanda Félix Rodríguez,<sup>1</sup> Cristian Noé Rivera Rosas,<sup>1</sup> Jesús René Tadeo Calleja López,<sup>1</sup> Jehan Bonizú Álvarez Meza,<sup>2</sup> Gerardo Álvarez Hernández<sup>1</sup>

#### Resumen

**ANTECEDENTES:** La fiebre manchada por *Rickettsia rickettsii* (FMRR) tiene un inicio clínico inespecífico que puede confundirse con otras enfermedades febriles, incluida COVID-19. Ya ha sido reportada la coinfección por SARS-CoV-2 y otros patógenos, pero no entre este virus y *R. rickettsii*, por lo que presentamos un caso fatal en un niño hospitalizado en una región endémica de FMRR.

**CASO CLÍNICO:** Paciente masculino de 11 años con un cuadro febril exantemático de 7 días de evolución acompañado por deterioro neurológico y dificultad respiratoria. Se confirmó infección aguda por SARS-CoV-2 mediante determinación de antígenos y por reacción en cadena de la polimerasa (PCR) en una muestra respiratoria. Se documentó exposición a garrapatas, por lo que se sospechó simultáneamente de FMRR, se tomaron muestras de sangre y patología que confirmaron la infección por *R. rickettsii*. El paciente presentó rápido deterioro sistémico, sin respuesta al manejo implementado, a las cinco horas de su ingreso murió.

**CONCLUSIONES:** Este caso fatal presentó una coinfección aguda por *R. rickettsii* y el virus SARS-CoV-2 que probablemente contribuyó a las complicaciones médicas y aceleró el desenlace fatal. El personal médico debe considerar la presencia de coinfecciones de ambos patógenos, particularmente en regiones endémicas del país.

**PALABRAS CLAVES:** Fiebre manchada por *Rickettsia rickettsii*; COVID-19; coinfección.

#### Abstract

**BACKGROUND:** Rocky Mountain spotted fever (RMSF) presents with non-specific clinical manifestations that may be mistaken for other febrile illnesses, including COVID-19. Coinfection by SARS-CoV-2 with other pathogens has been previously reported, however, not between this virus and *R. rickettsii*. We hereby present a fatal case in a child hospitalized in an endemic RMSF region.

**CLINICAL CASE:** An 11-year-old male patient presented with a 7-day history of exanthematous fever accompanied by neurological deterioration and respiratory distress. Acute SARS-CoV-2 infection was confirmed through antigen testing and polymerase chain reaction (PCR) on a respiratory sample. The patient had documented tick exposure, raising simultaneous suspicion of RMSF. Blood samples and pathology revealed *R. rickettsii* infection. Rapid systemic deterioration, unresponsive to implemented management, led to death within five hours of admission.

**CONCLUSIONS:** This fatal case demonstrated acute coinfection by *R. rickettsii* and the SARS-CoV-2 virus, likely contributing to complications and expediting the fatal outcome. Medical personnel should contemplate the presence of coinfections involving both pathogens, particularly in endemic regions of the country.

**KEYWORDS:** Rocky Mountain Spotted Fever; COVID-19; coinfection; Mexico.

<sup>1</sup> Departamento de Medicina y Ciencias de la Salud, Universidad de Sonora, Hermosillo, Sonora, México.

<sup>2</sup> Unidad de Vigilancia Epidemiológica Hospitalaria. Hospital Infantil del Estado de Sonora.

**Recibido:** 18 de agosto de 2023

**Aceptado:** 09 de noviembre de 2023

#### Correspondencia

Gerardo Álvarez-Hernández  
gerardo.alvarez@unison.mx

**Este artículo debe citarse como:** Rosas-Salazar D, Félix-Rodríguez MF, Rivera-Rosas CN, Calleja-López JRT, Álvarez-Meza JB, Álvarez-Hernández G. Caso fatal pediátrico coinfectado por *Rickettsia rickettsii* y SARS-CoV-2. Acta Pediatr Mex 2024; 45 (5): 458-465.

## INTRODUCCIÓN

En México, la fiebre manchada por *Rickettsia rickettsii* (FMRR) es transmitida principalmente por la mordedura de la garrapata dura *Rhipicephalus sanguineus s.l.*<sup>1</sup> Es la enfermedad más letal de las rickettsiosis transmitidas por garrapatas y es endémica en diversos países del continente americano.<sup>2-5</sup> En México, tras cinco décadas sin evidencia de casos, reemergió a principios del siglo XXI,<sup>5</sup> desde entonces y hasta el 2022, se registraron 5,886 casos, de los cuáles 2,036 (34.6%) ocurrieron en Sonora, en donde fallecieron 531 enfermos para una letalidad de 26.1%.<sup>6</sup> Aunque cualquier persona es susceptible, los niños son particularmente vulnerables, por ejemplo en Sonora representan 49% de la incidencia, y aunque no hay un registro nacional para conocer con precisión el impacto de la FMRR en este grupo, algunos estudios documentan que la letalidad oscila entre 20% y 37%.<sup>7,8</sup>

Se reconoce que la FMRR tiene un variado mosaico sintomático que es poco específico en los primeros tres días y que puede confundirse con otras enfermedades febriles,<sup>9,10</sup> incluido el COVID-19,<sup>11,12</sup> por lo que constituye un desafío para los médicos de primer contacto.

La emergencia de la pandemia por COVID-19 acentuó la necesidad de ampliar el inventario de padecimientos que los pediatras deben considerar para establecer el diagnóstico diferencial. Y es que, hasta julio de 2023, en el país, el COVID-19 provocó 7.5 millones de casos y 334,336 defunciones; de los casos, 963,504 (12.8%) ocurrieron en niños. En Sonora en el mismo periodo, se confirmaron 205,733 casos y 10,366 defunciones por COVID-19, de los cuales 16,215 casos y 36 muertes ocurrieron en niños y adolescentes.<sup>13</sup>

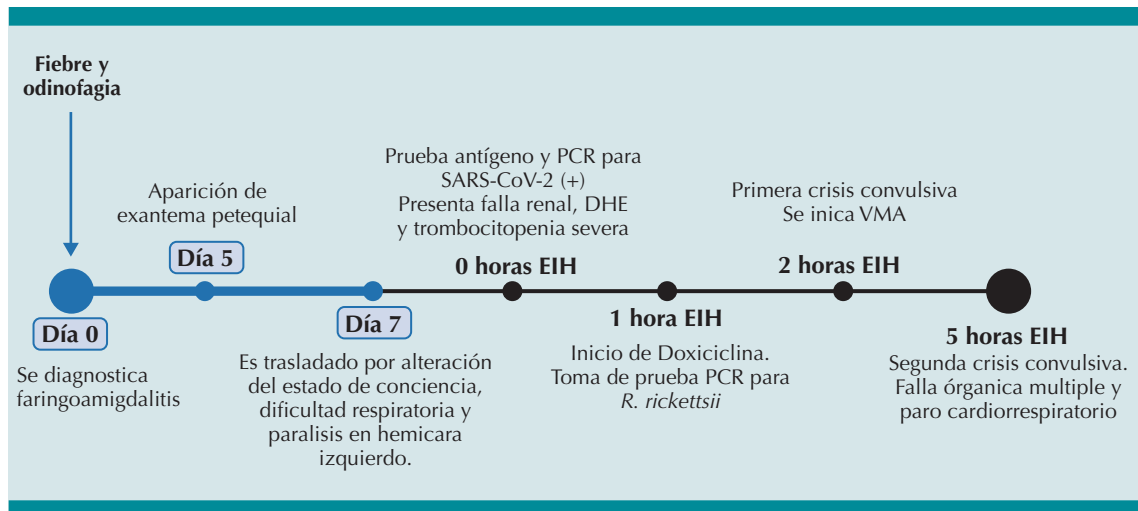
En tal contexto, la sospecha temprana y el establecimiento de un diagnóstico diferencial en regiones donde ambos padecimientos son

endémicos es fundamental para evitar complicaciones médicas principalmente asociadas a *R. rickettsii*, pues ya ha sido documentada la coinfección entre esta bacteria y otros patógenos.<sup>14,15</sup> Por ello, reportamos un caso fatal en un paciente hospitalizado en un hospital pediátrico de referencia del estado de Sonora.

## CASO CLÍNICO

Paciente masculino de 11 años que recibió atención médica unas horas después de iniciar fiebre no cuantificada y odinofagia, que fue diagnosticada como faringoamigdalitis aguda, para lo cual recibió tratamiento sintomático y antibiótico no especificado. Evolucionó de manera insidiosa y en su 5º día de evolución fue ingresado a un hospital básico debido a náusea, vómito y exantema maculopapular generalizado, acompañado por ptosis palpebral, asimetría facial y deterioro neurológico con Glasgow de 13. Se le realizó una determinación de antígeno S para virus SARS-CoV-2 que resultó positiva. Sin respuesta favorable al manejo establecido, fue referido a un hospital pediátrico de especialidades, dos días después de su ingreso, con diagnóstico de COVID-19, enfermedad febril exantemática no especificada y deterioro neurológico.

Fue admitido al servicio de urgencias del hospital de referencia en su 7º día de evolución, por claudicación al deambular, parálisis de la hemiface izquierda, disartria y dificultad respiratoria (**Figura 1**). Se le observó con mal estado general, letargia, obnubilación y asimetría de hemicara izquierda. En la exploración física se le encontró con taquicardia (150/min), taquipnea (40/min), hipotensión (90/58 mm Hg), aleteo nasal y pulsos periféricos débiles. Además, presentaba hepatomegalia de 2 cm por debajo del reborde costal y exantema petequeial generalizado que involucraba palmas y plantas. Durante el interrogatorio sus familiares refirieron historia reciente de exposición a garrapatas, aunque no pudo do-



**Figura 1.** Línea temporal de la evolución clínica del caso.

Reacción en cadena de la polimerasa (PCR), Desequilibrio hidroelectrolítico (DHE), Estancia intrahospitalaria (EIH), Ventilación mecánica (VMA).

cumentarse la exposición intrafamiliar o de otros contactos cercanos, con el virus SARS-CoV-2.

Por lo que respecta a los resultados basales de laboratorio se encontró al paciente con trombocitopenia grave ( $43,000 \text{ mm}^3$ ), leucocitosis ( $28.24^3/\mu\text{L}$ ), datos de falla renal (creatinina  $3.76 \text{ g/dl}$ , urea  $209.5 \text{ mg/dl}$ ), hiponatremia ( $125 \text{ mmol/L}$ ), hipoalbuminemia ( $3 \text{ gr/dl}$ ), elevación de las enzimas hepáticas (TGO  $491 \text{ U/L}$ , TGP  $101 \text{ U/L}$ , LDH  $2252 \text{ U/L}$ ), tiempos de coagulación alargados (TP  $15.7 \text{ seg}$ , TTP  $44.5 \text{ seg}$ ) y elevación de proteína C reactiva ( $324 \text{ mg/L}$ ).

#### Cuadro 1

Desde su ingreso, y debido a que se le observó con dificultad respiratoria, se le realizó una prueba de antígeno y se tomó hisopo nasofaríngeo para la prueba de reacción en cadena de la polimerasa (PCR) para SARS-CoV-2, ambas resultaron positivas y confirmaron infección activa. También se sospechó el diagnóstico de

**Cuadro 1.** Resultados de laboratorio al ingreso hospitalario

Biomarcador (Valor de referencia)	Resultado
Hemoglobina (12.2-18.1 g/dL)	12.8
Hematocrito (36.0-52.0%)	37.7
Leucocitos (4.6-10.2 $10^3/\mu\text{L}$ )	28.2
Neutrófilos (2.8-5.2 $10^3/\mu\text{L}$ )	27.0
Linfocitos (1.4-3.2 $10^3/\mu\text{L}$ )	0.93
Plaquetas (150.0-500.0 $10^3/\mu\text{L}$ )	43.0
TP (11.8-15.1 seg.)	15.7
TTP (20.0-40.0 seg.)	44.5
Sodio sérico (136.0-145.0 mmol/L)	125.0
TGO (5.0-34.0 U/L)	491.0
TGP (0.0-55.0 U/L)	101.0
LDH (120.0-300.0 U/L)	2252.0
Albúmina (3.9-4.9 gr/dl)	3.0
Creatinina (0.7-1.2 g/dl)	3.8
Urea (14.9-35.9 mg/dl)	209.5

Tiempo de protrombina (TP), Tiempo de tromboplastina parcial (TTP), Transaminasa glutámico-oxalacética (TGO), Transaminasa Glutámico Pirúvica (TGP), Lactato deshidrogenasa (LDH).

FMRR por lo que se realizó una prueba de PCR para *R. rickettsii* en una muestra sanguínea y se inició manejo con doxiciclina intravenosa (IV), solución Hartmann, norepinefrina y levosimendan para el estado de choque.

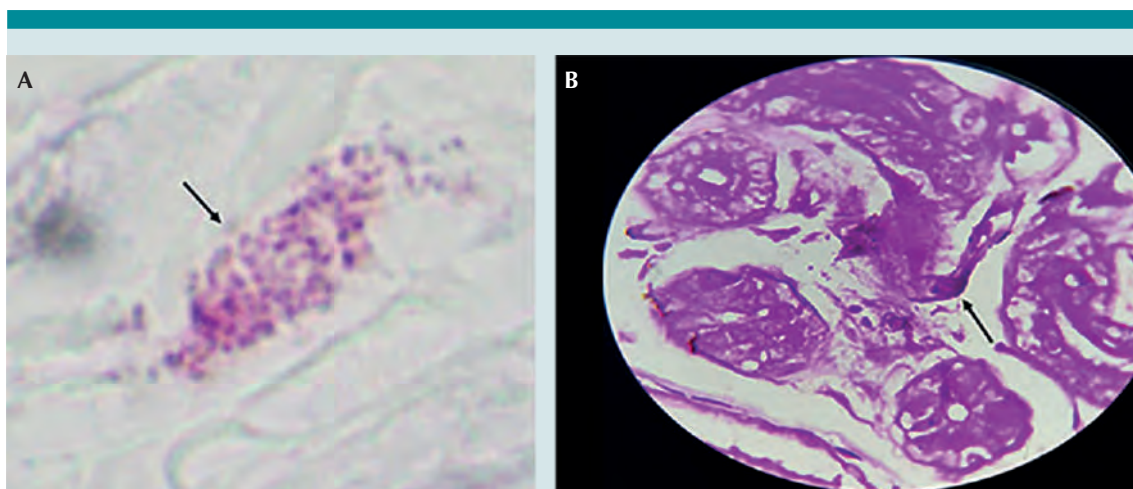
Durante sus primeras dos horas de estancia intrahospitalaria presentó crisis convulsivas generalizadas de tipo tónico-clónica manejadas con diazepam. Posteriormente exhibió desaturación de oxígeno arterial (80%), piel marmórea y tiempo de llenado capilar aumentado, por lo que se implementó apoyo ventilatorio mecánico. No obstante, en su 5<sup>o</sup> hora de hospitalización presentó una segunda crisis convulsiva y falla orgánica múltiple que culminó en paro cardiorrespiratorio irreversible.

El diagnóstico de infección por *R. rickettsii* fue confirmada *post mortem* en la prueba de PCR mediante la identificación del gen *gltA* y la proteína hipotética A1G\_04230, en tanto en la biopsia de piel se identificó *Rickettsia spp.* por tinción de Pinkerton. **Figura 2**

## DISCUSIÓN

En nuestro conocimiento, este es el primer reporte nacional de un caso pediátrico fatal con infección activa concurrente por *R. rickettsii* y SARS-CoV-2, que produjo un síndrome hemofagocítico como causa directa de la muerte del menor; este síndrome ha sido reportado en casos fatales de ambas infecciones,<sup>16</sup> así como en otras enfermedades febriles purpúricas infecciosas como la enfermedad meningocócica invasiva por *Neisseria meningitidis*, un diagnóstico diferencial importante en casos de FMRR.<sup>17</sup>

El caso que presentamos puede ejemplificar el escenario epidemiológico actual en algunas regiones de México, mismo que debe ser cuidadosamente valorado por el personal médico, dado que, por un lado, el COVID-19 transita a un estado endémico con picos estacionales (WHO, 2023) y por el otro, hay evidencia de la dispersión geográfica y aumento de la incidencia de FMRR en diversas regiones del país.<sup>7, 8, 18,19</sup>



**Figura 2.** Biopsia de piel con tinción Pinkerton positiva a *Rickettsia spp.* (A) Biopsia de piel en la que se observa macrófago con proliferación de bacilos en el citoplasma positivos a *Rickettsia spp.* con la tinción de Pinkerton. (B) Biopsia de piel en la que se observa vaso sanguíneo con formación de trombo, desprendimiento de células endoteliales y bacilos extracelulares positivos a *Rickettsia spp.* con la tinción de Pinkerton.

En tal contexto, es importante considerar que la FMRR y COVID-19 comparten eventos fisiopatológicos que derivan en daño a las células endoteliales y vasculopatía sistémica, lo que produce un aumento de la permeabilidad vascular, edema e hipoperfusión tisular.<sup>20-22</sup> Aunque es incompletamente entendido, se sabe que el sistema inmune juega un papel muy importante en la patogénesis de ambos padecimientos. Numerosos elementos de la respuesta inmune como células dendríticas, macrófagos, células endoteliales, linfocitos citotóxicos, linfocitos T CD4 y T CD8, anticuerpos, citocinas y quimiocinas, entre otros, participan en los mecanismos para controlar la infección rickettsial<sup>20</sup> o por SARS-CoV-2.<sup>21</sup>

Tras la activación inmunológica detonada por los microbios, los macrófagos y las células endoteliales inducen una respuesta inflamatoria bajo la estimulación de citocinas. En términos generales, tanto diversas especies de *Rickettsiae* como el SARS-CoV-2, bloquean la respuesta de interferones mermando la capacidad reguladora de la replicación microbiana, lo que se traduce en la sobreproducción de citocinas como las interleucinas 1, 6, 12 (IL-1, IL-6, IL-12) y el factor de necrosis tumoral-  $\alpha$  (TNF- $\alpha$ ), facilitando el daño endotelial, un estado proinflamatorio, proadhesivo y procoagulador, todo ello asociado a un incremento en la severidad de COVID-19<sup>23,24</sup> y de diversos padecimientos rickettsiales, incluyendo FMRR.<sup>20, 25</sup>

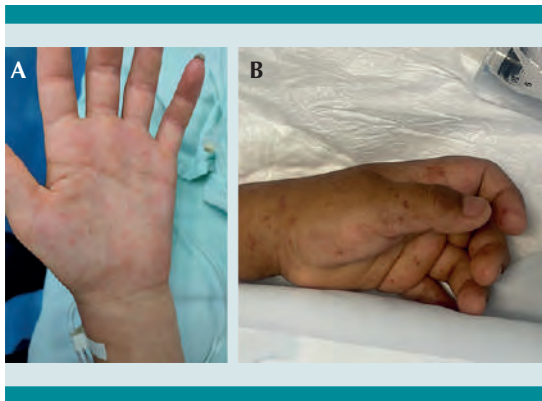
En el caso de niños con síndrome multisistémico inflamatorio (MIS-C) asociado a COVID-19, algunos de los mecanismos inmunológicos que explican los eventos fisiopatológicos incluyen la formación de superantígenos, la amplificación de la infección dependiente de anticuerpos, el depósito de inmunocomplejos y la producción de autoanticuerpos.<sup>24</sup>

Por otra parte, los receptores de patrones de reconocimiento (RPR) perciben características

moleculares de los agentes patógenos. Los RPR son la línea germinal de receptores codificados incluyendo a los receptores tipo Toll (RTT). La señalización mediada por RTT 4 es uno de los principales mecanismos de la respuesta inmune contra infecciones rickettsiales, y se ha asociado a mayores concentraciones de citocinas inflamatorias (IL-1, IL-6, IL-12 y TNF- $\alpha$ ), así como a un incremento de actividad de linfocitos citotóxicos y linfocitos CD4 y CD8, lo que explicaría parcialmente la severidad de síntomas en pacientes con FMRR,<sup>20, 25</sup> como el caso que presentamos.

La respuesta inmune de los sujetos infectados deriva en una secuencia de eventos fisiopatológicos que pueden explicar las manifestaciones clínicas iniciales de FMRR y COVID-19, por lo que el personal médico debe mantener un alto índice de sospecha ante la presencia de síntomas como el exantema, que, aunque puede ocurrir en ambos padecimientos, es menos frecuente (6%) en los niños con COVID-19<sup>26</sup> que en los de FMRR, en los que oscila entre 60% y 90%.<sup>27, 28</sup> Además, el exantema típico de FMRR es de tipo maculopapular, centrípeto, generalmente inicia en tobillos y muñecas y se desplaza hacia el tronco y cara, palidece a la digitopresión en etapas tempranas de la enfermedad y progresa a petequias que involucran a palmas y plantas,<sup>29</sup> como se ilustra en la **Figura 3**. Es menos característico el exantema de COVID-19, y se han reportado lesiones inflamatorias, pruriginosas, eritematosas y maculopapulares.<sup>26</sup>

Por otro lado, aunque hasta en 40% de los pacientes con FMRR pueden ocurrir odinofagia y tos,<sup>30</sup> es más común que suceda en COVID-19 y no debe descartarse la posibilidad de una neumonía comunitaria asociada a ambos patógenos.<sup>22</sup> Pacientes severos de COVID-19<sup>31</sup> y FMRR<sup>2</sup> pueden presentar síndrome de dificultad respiratoria y deterioro del estado general, y complicaciones neurológicas como convulsiones, dificultad para la marcha, habla y deglución son más prevalentes en FMRR.<sup>32</sup> Adicionalmen-



**Figura 3.** Lesiones petequiales de Fiebre manchada por *Rickettsia rickettsii*. **A)** Exantema petequial en dorso y palma de mano de niño de 8 años. **B)** Exantema petequial en palma de una adolescente de 15 años.

te, se ha reportado que hasta 40% de niños y adolescentes infectados por SARS-CoV-2 son asintomáticos y desarrollan formas leves de la enfermedad,<sup>33</sup> lo que no es común en la infección por *R. rickettsii* cuya letalidad es considerablemente mayor cuando no se le sospecha tempranamente ni se le trata oportunamente (<5 días del inicio de síntomas) con el antibiótico de elección, que usualmente es la doxiciclina.<sup>2,7</sup>

En pacientes pediátricos que cursen simultáneamente con COVID-19 y FMRR, la sospecha temprana y el tratamiento oportuno son las mejores medidas preventivas y pueden reducir las complicaciones médicas y los resultados fatales. El desafío para los médicos que atienden este tipo de pacientes en regiones endémicas es la sospecha temprana ante manifestaciones inespecíficas como la fiebre y el malestar general. El interrogatorio intencionado de exposiciones recientes a personas potencialmente infectadas por el virus SARS-CoV-2<sup>34</sup> o el antecedente de contacto con garrapatas puede orientar al diagnóstico presuntivo y guiar la decisión terapéutica inicial.<sup>2</sup>

Por lo que respecta al tratamiento de pacientes hospitalizados por SARS-CoV-2 y *R. rickettsii* es conveniente que, en adición al manejo es-

pecífico del virus y la bacteria, se valore el uso de esteroides como la metilprednisolona y la inmunoglobulina intravenosa, pues ambos han mostrado un efecto positivo en pacientes con FMRR<sup>35-37</sup> y MIS-C.<sup>38</sup>

## CONCLUSIÓN

Este caso fatal tuvo una coinfección aguda por *R. rickettsii* y el virus SARS-CoV-2 que pudo contribuir a su rápido desenlace. Mecanismos inmunológicos desencadenan eventos fisiopatológicos que explican manifestaciones clínicas semejantes en niños simultáneamente enfermos de COVID-19 y FMRR, lo que incrementa el desafío diagnóstico para los médicos que atienden este tipo de pacientes en regiones endémicas del país.

Es conveniente que, ante pacientes pediátricos hospitalizados por fiebre y exantema, que tengan una historia de exposición a garrapatas, más evidencia de trombocitopenia e hiponatremia, se considere prioritariamente la sospecha y manejo de FMRR antes que el de COVID-19 o alguna de sus complicaciones como el síndrome multiinflamatorio sistémico.

## Agradecimientos

Al Hospital Infantil del Estado de Sonora por el apoyo brindado para acceder a los datos clínicos del caso y aprobar la elaboración de este reporte.

## REFERENCIAS

1. Eremeeva ME, Zambrano ML, Anaya L, Beati L, Karpathy SE, Santos-Silva MM, et al. *Rickettsia rickettsii* in *Rhipicephalus* ticks, Mexicali, Mexico. *J Med Entomol.* 2011;48(2):418-21.
2. Biggs HM, Behravesh CB, Bradley KK, Dahlgren FS, Drexler NA, Dumler JS, et al. Diagnosis and management of tick-borne rickettsial diseases: Rocky Mountain spotted fever and other spotted fever group rickettsioses, Ehrlichioses, and Anaplasmosis - United States. *MMWR Recomm Rep.* 2016 May 13;65(2):1-44.
3. de Oliveira SV, Willemann MCA, Gazeta GS, Angerami RN, Gurgel-Gonçalves R. Predictive factors for fatal tick-

- borne spotted fever in Brazil. *Zoonoses Public Health* 2017;64(7):e44-e50.
4. Labruna MB, Mattar V S. Rickettsioses in Latin America, Caribbean, Spain and Portugal. *Rev MVZ Córdoba* 2011; 16: 2435-57. doi:10.21897/rmvz.282
  5. Álvarez-Hernández G, Roldán JFG, Milan NSH, Lash RR, Behravesh CB, Paddock CD. Rocky Mountain spotted fever in Mexico: past, present, and future. *Lancet Infect Dis* 2017;17(6):e189-e196.
  6. Gobierno de México. Dirección General de Epidemiología. Histórico Boletín Epidemiológico [Internet]. Secretaría de Salud; [Consultado: 2023 Aug 7]. Disponible en: <https://www.gob.mx/salud/acciones-y-programas/historico-boletin-epidemiologico>
  7. Álvarez-López DI, Ochoa-Mora E, Nichols Heitman K, Binder AM, Álvarez-Hernández G, Armstrong PA. Epidemiology and clinical features of Rocky Mountain spotted fever from enhanced surveillance, Sonora, Mexico: 2015-2018. *Am J Trop Med Hyg* 2021;104(1):190-7.
  8. Rodríguez-Muñoz L, Barrera-Salinas R, Sánchez-García C, Solórzano-Santos F, Vaquera-Aparicio DN, López-Castillo D. Spotted fever rickettsioses. Study of cases reported in a secondary care pediatric hospital of northeastern Mexico, 2012-2022. *Gac Med Mex*. Doi:10.24875/GMM.22000354
  9. Galanakis E, Bitsori M. When to think of rickettsia. *Pediatr Infect Dis J*. 2019;38(6S Suppl 1):S20-S23.
  10. Razzaq S, Schutze GE. Rocky Mountain spotted fever: a physician's challenge. *Pediatr Rev* 2005;26(4):125-30.
  11. Dean A, Asaithambi R, Neubauer HC. Murine typhus in 5 children hospitalized for multisystem inflammatory syndrome in children. *Hosp Pediatr* 2021;11(4):e61-e65. doi: 10.1542/hpeds.2020-005652.
  12. Barbina S, Quiroga M, Petz C. An unsuspected case of Rocky Mountain spotted fever: a lesson to keep a broad differential. *J Investig Med High Impact Case Rep* 2022;10:23247096221145014.
  13. Consejo Nacional de Ciencia y Tecnología. COVID-19 Tablero México [Internet]. [Consultado: 2023 Jun 27]. Disponible en: <https://datos.covid-19.conacyt.mx/>
  14. Racznik GA, Kato C, Chung IH, Austin A, McQuiston JH, Weis E, et al. Case report: co-infection of *Rickettsia rickettsii* and *Streptococcus pyogenes*: is fatal Rocky Mountain spotted fever underdiagnosed. *Am J Trop Med Hyg* 2014;91(6):1154-5.
  15. Licona-Enríquez JD, Delgado-de la Mora J, Álvarez-Hernández G. Caso fatal de coinfectada de rickettsiosis y virus del dengue en México. *Rev Med Inst Mex Seguro Soc* 2018;56(3):320-322.
  16. Greenmyer JR, Wyatt KD, Milanovich S, Kohorst MA, Ferdjallah A. COVID-19-associated secondary hemophagocytic lymphohistiocytosis requiring hematopoietic cell transplant. *el Haem* 2022;3(3):1025-8. Doi:10.1002/jha2.456
  17. Chacón-Cruz E, Lopatynsky EZ, Machado-Contreras JR, Gatica-Herrera R, Zazueta OE. Fatal pediatric meningococcal invasive disease caused by *Neisseria meningitidis* serogroup C and co-infected with SARS-CoV-2: Report of a case in Tijuana, Mexico. *Cureus* 2022;14(2):e22100. doi: 10.7759/cureus.22100
  18. WHO. Statement on the fifteenth meeting of the IHR (2005) Emergency Committee on the COVID-19 pandemic [Internet]. World Health Organization; [cited 2023 Jun 27]. Available from: [https://www.who.int/news/item/05-05-2023-statement-on-the-fifteenth-meeting-of-the-international-health-regulations-\(2005\)-emergency-committee-regarding-the-coronavirus-disease-\(covid-19\)-pandemic](https://www.who.int/news/item/05-05-2023-statement-on-the-fifteenth-meeting-of-the-international-health-regulations-(2005)-emergency-committee-regarding-the-coronavirus-disease-(covid-19)-pandemic)
  19. Zazueta OE, Armstrong PA, Márquez-Elguea A, Hernández Milán NS, Peterson AE, Ovalle-Marroquín DF, et al. Rocky Mountain spotted fever in a large metropolitan center, Mexico-United States border, 2009-2019. *Emerg Infect Dis* 2021;27(6):1567-76.
  20. Sahni A, Fang R, Sahni SK, Walker DH. Pathogenesis of rickettsial diseases: Pathogenic and immune mechanisms of an endotheliotropic Infection. *Annu Rev Pathol* 2019;14:127-52.
  21. de Andrade SA, de Souza DA, Torres AL, et al. Pathophysiology of COVID-19: Critical role of hemostasis. *Front Cell Infect Microbiol* 2022;12:896972. doi:10.3389/fcimb.2022.896972
  22. Mittal A, Elias ML, Schwartz RA, Kapila R. Recognition and treatment of devastating vasculopathic systemic disorders: Coronavirus disease 2019 and rickettsioses. *Dermatol Ther* 2021;34(4). doi:10.1111/dth.14984
  23. Lamers MM, Haagmans BL. SARS-CoV-2 pathogenesis. *Nat Rev Microbiol* 2022;20(5):270-284. doi:10.1038/s41579-022-00713-0
  24. Toledo-Salinas C, Castaño-Jaramillo LM, Gutiérrez-Alonso A, Scheffler-Mendoza SC. Síndrome multiinflamatorio sistémico pediátrico (MIS-C/PIMS): bases inmunológicas que sustentan el tratamiento. *Acta Pediatr Mex* 2023; 4 (2): 146-60. <https://doi.org/10.18233/apm.v442i.2326>
  25. Mansueto P, Vitale G, Di Lorenzo G, Arcolego F, Mansueto S, Cillari E. Immunology of human rickettsial diseases. *J Biol Reg Homeost Agents* 2008; 22 (2); 131-9.
  26. Holmes Z, Courtney A, Lincoln M, Weller R. Rash morphology as a predictor of COVID-19 severity: A systematic review of the cutaneous manifestations of COVID-19. *Skin Health Dis*. 2022;2(3):e120.
  27. Buckingham SC, Marshall GS, Schutze GE, Woods CR, Jackson MA, Patterson LE, et al. Clinical and laboratory features, hospital course, and outcome of Rocky Mountain spotted fever in children. *J Pediatr*. 2007;150(2):180-4, 184.e1.
  28. Alvarez-Hernandez G, Murillo-Benitez C, Candia-Plata Mdel C, Moro M. Clinical profile and predictors of fatal Rocky Mountain spotted fever in children from Sonora, Mexico. *Pediatr Infect Dis J*. 2015;34(2):125-30.
  29. Paddock CD, Alvarez-Hernandez G. *Rickettsia rickettsii* (Rocky Mountain spotted fever). Long SS, Prober CG, Fischer M. Principles and practice of pediatric infectious diseases. 5a ed. Elsevier; 2017. p. 971-976.

30. Traeger MS, Regan JJ, Humpherys D, Mahoney DL, Martinez M, Emerson GL, et al. Rocky Mountain spotted fever characterization and comparison to similar illnesses in a highly endemic area-Arizona, 2002-2011. *Clin Infect Dis* 2015;60(11):1650-8. doi:10.1093/cid/civ115
31. Yasuhara J, Kuno T, Takagi H, Sumitomo N. Clinical characteristics of COVID-19 in children: A systematic review. *Pediatr Pulmonol*. 2020;55(10):2565-75.
32. Jay R, Armstrong PA. Clinical characteristics of Rocky Mountain spotted fever in the United States: A literature review. *J Vector Borne Dis*. 2020;57(2):114-20.
33. Howard-Jones AR, Burgner DP, Crawford NW, Goeman E, Gray PE, Hsu P, et al. COVID-19 in children. II: Pathogenesis, disease spectrum and management. *J Paediatr Child Health*. 2022;58(1):46-53
34. Han MS, Choi EH, Chang SH, et al. Clinical characteristics and viral RNA detection in children with Coronavirus Disease 2019 in the Republic of Korea. *JAMA Pediatr*. 2021;175(1):73-80. doi:10.1001/jamapediatrics.2020.3988
35. Bal AK, Kairys SW. Kawasaki disease following Rocky Mountain spotted fever: a case report. *J Med Case Rep* 2009;3:7320. doi:10.4076/1752-1947-3-7320
36. Sun LR, Huisman TA, Yeshokumar AK, Johnston MV. Ongoing cerebral vasculitis during treatment of Rocky Mountain spotted fever. *Pediatr Neurol* 2015;53(5):434-438. doi:10.1016/j.pediatrneurol.2015.07.003
37. Allen HC, Welliver RC Sr, Fogarty MW, Gessouroun M, Henry ED. Intravenous immunoglobulin therapy for cerebral vasculitis associated with Rocky Mountain spotted fever. *J Pediatr Intensive Care* 2017;6(2):142-144. doi:10.1055/s-0036-1587327
38. Son MBF, Murray N, Friedman K, Young CC, Newham MM, Feldstein LR, et al. Multisystem inflammatory syndrome in children - Initial therapy and outcomes. *N Engl J Med* 2021;385(1):23-34.