

<https://doi.org/10.18233/apm.v45i4.2903>

Tumores musculoesqueléticos en niños y adolescentes: Criterios de evaluación clínica, radiográfica y referencia

Musculoskeletal tumors in children. Clinical evaluation and referral.

Tomás Zamora,^{1,2} Álvaro Burdiles,³ María Angélica Wietstruck,⁴ Eduardo Botello¹

Los tumores óseos y de partes blandas son considerados como patologías poco frecuentes en la edad pediátrica; sin embargo, hasta un 18% de niños asintomáticos pueden presentar lesiones óseas benignas y tumores de partes blandas en radiografías realizadas por otra causa.¹⁻³ Por otra parte, los sarcomas alcanzan hasta el 15% del cáncer infantil⁴ y en muchas ocasiones son diagnosticados de forma tardía o posterior a procedimientos realizados sin los cuidados oncológicos necesarios, comprometiendo su tratamiento y pronóstico.⁵

Es así, como el encuentro de un médico general con este heterogéneo grupo de neoplasias del tejido conectivo puede ser, además de común, muchas veces complejo, reflejado por dificultad para seleccionar una modalidad de estudio acorde al diagnóstico⁴ y referencias inapropiadas en tiempo o destino en caso de tumores agresivos.⁶

Este texto revisa los principales criterios de estudio clínico e imagenológico en tumores musculoesqueléticos en niños y adolescentes. De la misma forma, refuerza conceptos para un adecuado manejo inicial en atención primaria y ser referido el paciente a un Centro Hospitalario donde se cuente con un Equipo Multidisciplinario (Oncólogo, cirujano oncológico, ortopedista pediatra, patólogo, rehabilitador, radiólogo, etc.)

EPIDEMIOLOGÍA Y PATOGENIA

Las lesiones benignas, tanto óseas como de partes blandas, superan ampliamente su contraparte maligna en niños como adolescentes.

¹ Departamento de ortopedia y traumatología. Pontificia Universidad Católica de Chile. Santiago, Chile.

² Unidad de Tumores Musculoesqueléticos. Servicio de Salud Metropolitano Sur Oriente. Ministerio de Salud. Chile.

³ Departamento de Radiología. Pontificia Universidad Católica de Chile. Santiago, Chile.

⁴ Sección de Hematología y Oncología. División de Pediatría. Pontificia Universidad Católica de Chile. Santiago, Chile.

ORCID

<https://orcid.org/0000-0003-3791-0449>

Recibido: 28 de marzo 2024

Aceptado: 10 de junio 2024

Correspondencia

Dr. Tomás Zamora H.
tezamora@uc.cl

Este artículo debe citarse como: Zamora T, Burdiles A, Wietstruck MA, Botello E. Tumores musculoesqueléticos en niños y adolescentes: Criterios de evaluación clínica, radiográfica y referencia. Acta Pediatr Méx 2024; 45 (4): 413-418.

Dentro de las neoplasias óseas, los tumores óseos benignos más frecuentemente diagnosticados son: el fibroma no osificante (FNO o también llamado defecto fibroso cortical), osteocondroma, quiste óseo simple, entre otros.⁷

Los sarcomas óseos más frecuentes, el osteosarcoma y sarcoma de Ewing, se presentan habitualmente en las extremidades durante la segunda década de vida y su incidencia es de 0.9 casos por 100.000 hab./año.⁸ El osteosarcoma (OS) es el tumor primario maligno más frecuente, su localización más frecuente es en la región metafisiaria del fémur distal, tibia proximal o húmero proximal.

En tumores de partes blandas, los más frecuentes en este grupo etario son los tumores vasculares (malformaciones o hemangiomas), lipomatosos (lipomas, lipoblastomas) y fibromatosis.³ De forma paralela, los sarcomas de partes blandas representan el 8% del cáncer pediátrico,⁹ con una incidencia de 1 caso por 100.000 hab./año. Se dividen: Rbdomiosarcoma (RMS) y los no Rbdomiosarcoma (noRMS), siendo aproximadamente la mitad de ellos RMS, predominante en menores de 10 años y especialmente en cabeza y cuello. En el **Cuadro 1** se describen los tumores óseos y de partes blandas más frecuentes en la población pediátrica.

EVALUACIÓN CLÍNICA

La presentación de un tumor musculoesquelético puede ser variable, dependiendo de la localización, tamaño e histología. En niños, síntomas como una cojera inexplicada o un dolor o aumento de volumen persistente (de más de 2 semanas) tienen especial relevancia en el diagnóstico de una neoplasia musculoesquelética y deben ser minuciosamente investigados.

La mayoría de los tumores óseos benignos o latentes son asintomáticos, presentan un examen físico normal y pueden ser detectados de forma

incidental. Por otro lado, otros tumores benignos pueden generar desde síntomas leves ocasionales hasta dolor intenso en caso de compresión de estructuras (ejemplo, osteocondroma) o fractura en terreno patológico en caso de lesiones de mayor tamaño.

De modo opuesto, los tumores óseos benignos agresivos y la mayoría de los sarcomas rara vez serán asintomáticos y, por lo general, se presentan con dolor progresivo incluso nocturno, asociado a claudicación, aumento de volumen y/o derrame articular.¹⁰ La presencia de síntomas generales como fatiga, fiebre o pérdida de peso puede o no estar presente, aunque es más bien rara.

En lesiones de partes blandas, el síntoma cardinal será el aumento de volumen, el cual puede o no ser doloroso.¹⁰ Evaluar el tamaño, extensión, adherencia a planos profundos y presencia de circulación colateral es fundamental dentro de la evaluación clínica.

Tumores de mayor tamaño tienen más riesgo de ser malignos,¹¹ sin embargo, en población pediátrica la gran mayoría de los sarcomas diagnosticados son de menos de 5 cm.¹² Otros signos de sospecha son tumores de crecimiento rápido o que recidivan después de una cirugía previa. El **Cuadro 2** resume los principales síntomas y signos clínicos de sospecha inicial y de alarma para una referencia al subespecialista.

ESTUDIOS DE IMAGEN

Las imágenes son un pilar fundamental dentro del estudio de todo niño o adolescente con un tumor musculoesquelético, tanto en el abordaje inicial, como en su seguimiento. Es así como la interpretación por un radiólogo entrenado es esencial.¹³ A su vez, el balance entre el riesgo/beneficio de cada estudio es importante, considerando el aumento en radiación ionizante con algunas técnicas y la necesidad de sedación/anestesia en niños menores.

Cuadro 1. Tumores musculoesqueléticos más frecuentes en edad pediátrica

Tumores óseos
Benignos
Cartilagenoso: Encondroma, osteocondroma, condroblastoma.
Oseo: Osteoma, osteoma osteoide, osteoblastoma.
Hematopoyética: Granuloma eosinófilo o Histiocitosis de Langerhans.
Otro: Fibroma no osificante o defecto fibroso cortical, displasia fibrosa, quiste óseo simple, quiste óseo aneurismático, tumor de células gigantes (desde adolescencia).
Malignos
Osteosarcoma
Sarcoma de Ewing
Tumores de partes blandas
Benignos
Adipocítico: Lipoma y variantes, lipoblastoma.
Vasculares: Hemangioma, malformaciones vasculares.
Neurogénico: Schwannoma, neurofibroma.
Fibroblásticos: Fibromatosis tipo desmoide, fascitis nodular, hamartoma fibroso.
Malignos
Rabdomiosarcoma (alveolar o embrionario).
No Rabdomiosarcomas (sarcoma sinovial, fibrosarcoma, etc).

Radiografía

Es el examen de elección para iniciar el estudio en caso de sospecha de un tumor óseo. Debe realizarse en dos planos (ortogonales entre sí) y observar todo el segmento comprometido (fémur completo v.gr.). En su análisis, la localización de la lesión en el hueso, junto con sus características morfológicas y la edad del paciente, permiten integrar un diagnóstico diferencial.¹⁴ El hueso, la región dentro de este mismo (en el eje longitudinal y transversal), multiplicidad, tamaño, característica de sus márgenes y el patrón de mineralización de la matriz tumoral son parte de las características radiográficas a evaluar.

Cuadro 2. Síntomas o signos de sospecha y/o alarma en caso de presentar tumores musculoesqueléticos

Tumor óseo
Dolor óseo persistente
Dolor no mecánico intenso
Hallazgo al examen físico: derrame articular, dolor óseo, etc.
Fractura sin clara historia traumática o de baja energía
Síntomas sistémicos**
Tumor de partes blandas
Mayor tamaño*
Profundo a la fascia
Crecimiento acelerado
Recidiva después de resección
Síntomas sistémicos**

* Tamaño en relación a edad.

** Raros.

De la misma forma, el análisis de la respuesta del hueso en los márgenes de la lesión, compromiso de la cortical del hueso o la presencia y morfología de una reacción perióstica o masa de partes blandas adyacente (triángulo de Codman), nos permiten evaluar la agresividad de la lesión y por ende su riesgo de ser un tumor maligno o necesitar mayor estudio y referencia.¹⁵ Las características de agresividad incluyen: tumor mal definido, disrupción de la cortical, masa de partes blandas, reacción perióstica (imagen de Sol Naciente).

Es importante destacar que en el estudio radiológico; agresividad no es sinónimo de malignidad, por ejemplo, una osteomielitis puede presentar un aspecto radiológico agresivo, pero no es una lesión maligna. En lesiones categóricas, de aspecto benigno o no agresivo por radiografías en un niño asintomático pueden ser observados en el tiempo (**Figura 1**), mientras que pacientes sintomáticos o con cualquier hallazgo sospechoso en las radiografías deben ser referidos para mayor estudio y evaluación de forma urgente.¹⁵

Figura 2A

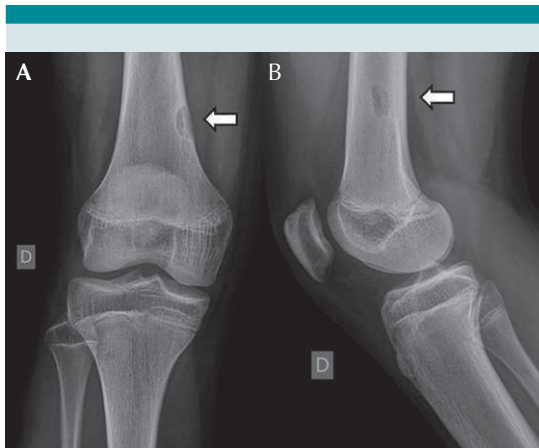


Figura 1. Niño de 13 años que sufre contusión en la cara lateral de la rodilla derecha jugando fútbol. Se realiza una radiografía anteroposterior y lateral de rodilla (**A y B**). Examen físico normal, salvo dolor en el fémur distal por lateral. Se muestra una lesión focal excéntrica en el tercio distal del fémur. La lesión es de márgenes bien definidos, escleróticos, no presenta reacción perióstica, masa de partes blandas o signos de fractura, compatible con un Fibroma No Osificante. El manejo es conservador de esta lesión, incluye seguimiento clínico con una radiografía de control cada 4 meses para confirmar la no progresión de la lesión.

Ecografía

Por su disponibilidad, bajo costo y no utilizar radiación ionizante, la ecografía (ecotomografía, ultrasonido, ultrasonografía), es una alternativa inicial razonable para el estudio de un tumor de partes blandas de bajo riesgo en un niño; sin embargo, es una técnica que requiere experiencia del radiólogo que la realiza, teniendo además limitaciones que restringe su uso a lesiones pequeñas y más bien superficiales.¹⁶ Por sus características, es útil en la evaluación de lesiones vasculares (con el uso del Doppler). Además, permite diferenciar lesiones quísticas simples de complejas o sólidas, las cuales necesitarán otra modalidad de imagen.¹⁷ Es importante destacar que cualquier situación en la cual la ecografía, tanto por sus limitaciones como examen o por

sus hallazgos, no sea categórica, esta debe ser complementada con más estudios.

Resonancia Magnética (RM)

La RMN es el principal método de estudio para la sospecha de tumores agresivos o malignos del hueso o partes blandas.¹⁸ La ventaja es que permite un contraste de tejidos superior a otras técnicas de imágenes, lo que permite distinguir el compromiso óseo medular, o diferenciar un tumor de partes blandas adyacentes no comprometidas (**Figura 2B**).¹⁹ El estudio en muchas ocasiones puede requerir el uso de gadolinio

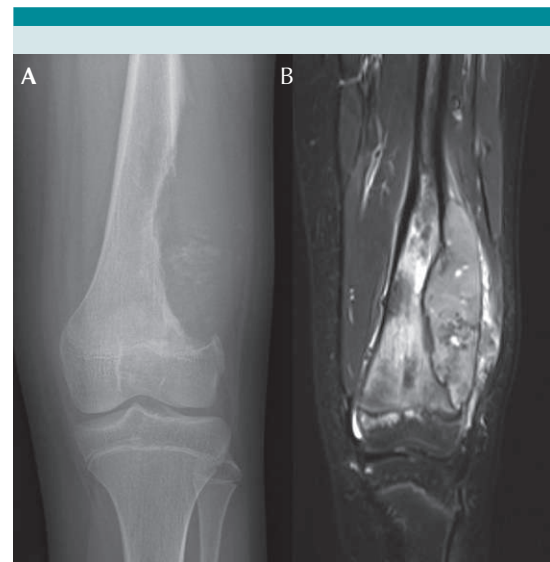

Figura 2. Paciente de 12 años con 3 meses de evolución con dolor en rodilla izquierda, con aumento de volumen, dolor en la cara lateral de fémur distal, sin otros hallazgos. La radiografía en proyección anteroposterior (**A**) demostró una lesión destructiva (osteolítica) en el fémur distal, con márgenes mal delimitados, reacción perióstica y masa de partes blandas. Ante estos hallazgos, está indicado realizar una RMN del fémur izquierdo con uso de gadolinio, confirmando la presencia de una neoplasia agresiva con extensión de la lesión al tejido blando (**B**). Estos hallazgos son consistentes con un osteosarcoma, confirmado en el estudio anatomopatológico por biopsia con aguja.

intravenoso, abarcando todo el segmento óseo junto a las articulaciones proximal y distal, al igual que todo el plano musculo aponeurótico y edema perilesional en tumores de partes blandas.

En niños pequeños, la necesidad de algún grado de sedación o anestesia, tiempos menores de captura y una probable menor resolución por menor señal y antenas no específicas para el tamaño del paciente, son factores que deben ser considerados; sin embargo, un protocolo de evaluación anatómico y funcional, incluyendo secuencias axiales, es el estándar para la evaluación local, además ayudando a determinar cambios en la médula ósea del hueso y otros procesos como reacciones por stress o infecciones.

Tomografía Axial Computada (TAC)

En el raro escenario que una RMN esté contraindicada en un niño, el TAC con contraste intravenoso es una alternativa razonable para la evaluación local de un tumor óseo o de partes blandas sospechoso. La Mayor utilidad del TAC es en algunos casos de tumores formadores de hueso (por ej., osteoma osteoide). De la misma forma, sirve como estudio de estadificación ante la sospecha de un sarcoma óseo (TAC de tórax sin contraste) o de partes blandas (como un PET/CT con 18F-Fluorodesoxiglucosa (FDG)).¹⁸ El **Cuadro 3** resume la indicación de los principales estudios imagenológicos y los hallazgos de alarma en ellos.

CONCLUSIONES

Los tumores musculoesqueléticos en niños y adolescentes son un grupo heterogéneo de lesiones que se presentan de forma común en la práctica habitual de todo médico. Estas lesiones incluyen, de forma menos frecuente, tumores benignos y sarcomas de las partes blandas y el hueso. Su diagnóstico incluye un cuidadoso examen clínico y evaluación integral con imágenes en todo niño o adolescente con dolor persistente

o algún aumento de volumen. El tratamiento depende de la lesión específica y se da en un contexto multidisciplinario entre diferentes especialistas, sin embargo, es esencial que todo médico general en contacto con la población pediátrica pueda determinar la necesidad y urgencia de una referencia a un tercer nivel de atención médica.

REFERENCIAS

1. Collier CD, Nelson GB, Conry KT, Kosmas C, Getty PJ, Liu RW. The Natural History of Benign Bone Tumors of the Extremities in Asymptomatic Children: A Longitudinal Radiographic Study. *J Bone Joint Surg Am.* 2021 Apr 7;103(7):575–80. Available from: <https://pubmed.ncbi.nlm.nih.gov/33646982/>
2. Velasco BT, Ye MY, Chien B, Kwon JY, Miller CP. Prevalence of Incidental Benign and Malignant Lesions on Radiographs Ordered by Orthopaedic Surgeons. *Journal of the American Academy of Orthopaedic Surgeons.* 2020 Apr;28(8):e356–62. Available from: <http://journals.lww.com/10.5435/JAAOS-D-19-00236>
3. Thacker MM. Benign soft tissue tumors in children. *Orthop Clin North Am.* 2013 Jul;44(3):433–44. Available from: <https://pubmed.ncbi.nlm.nih.gov/23827845/>
4. Miller BJ. Use of Imaging Prior to Referral to a Musculoskeletal Oncologist. Vol. 27, *Journal of the American Academy of Orthopaedic Surgeons.* 2019. p. E1001–8.
5. Grimer R, Parry M, James S. Inadvertent excision of malignant soft tissue tumours. *EFORT Open Rev.* 2019 Jun 1 [cited 2023 Aug 30];4(6):321–9. Available from: <https://pubmed.ncbi.nlm.nih.gov/31312520/>
6. Mendonca SC, Abel GA, Lyratzopoulos G. Pre-referral GP consultations in patients subsequently diagnosed with rarer cancers: a study of patient-reported data. *Br J Gen Pract.* 2016 Mar 1;66(644):e171–81. Available from: <https://pubmed.ncbi.nlm.nih.gov/26917657/>
7. Picci P. Epidemiology of Bone Lesions. In: Picci Piero and Manfrini M and DDM and GM and RA and VD and DTAP, editor. *Diagnosis of Musculoskeletal Tumors and Tumor-like Conditions: Clinical, Radiological and Histological Correlations - The Rizzoli Case Archive.* Cham: Springer International Publishing; 2020. p. 3–9. Available from: https://doi.org/10.1007/978-3-030-29676-6_1
8. Strauss SJ, Frezza AM, Abecassis N, Bajpai J, Bauer S, Biagini R, et al. Bone sarcomas: ESMO-EURACAN-GENTURIS-ERN PaedCan Clinical Practice Guideline for diagnosis, treatment and follow-up. *Ann Oncol.* 2021 Dec 1 ;32(12):1520–36. Available from: <https://pubmed.ncbi.nlm.nih.gov/34500044/>
9. Ferrari A, Brennan B, Casanova M, Corradini N, Berlanga P, Schoot RA, et al. Pediatric Non-Rhabdomyosarcoma

- Soft Tissue Sarcomas: Standard of Care and Treatment Recommendations from the European Paediatric Soft Tissue Sarcoma Study Group (EpSSG). *Cancer Manag Res*. 2022;14:2885–902. Available from: <https://pubmed.ncbi.nlm.nih.gov/36176694/>
10. George A, Grimer R. Early symptoms of bone and soft tissue sarcomas: could they be diagnosed earlier? *The Annals of The Royal College of Surgeons of England*. 2012 May;94(4):261–6. Available from: <https://publishing.rcseng.ac.uk/doi/10.1308/003588412X13171221590016>
 11. Nandra R, Forsberg J, Grimer R. If your lump is bigger than a golf ball and growing, think Sarcoma. *European Journal of Surgical Oncology (EJSO)*. 2015 Oct;41(10):1400–5. Available from: <https://linkinghub.elsevier.com/retrieve/pii/S0748798315004758>
 12. Sawamura C, Springfield DS, Marcus KJ, Perez-Atayde AR, Gebhardt MC. Factors Predicting Local Recurrence, Metastasis, and Survival in Pediatric Soft Tissue Sarcoma in Extremities. *Clin Orthop Relat Res*. 2010;468(11):3019. Available from: <https://pubmed.ncbi.nlm.nih.gov/2010468113019/>
 13. Zamora T, Burdiles Á, Botello E. Estudio clínico, radiológico y derivación en tumores musculoesqueléticos. *Rev Med Chil*. 2022 Oct 1 ;150(10):1361–9. Available from: http://www.scielo.cl/scielo.php?script=sci_arttext&pid=S0034-98872022001001361&lng=es&nrm=iso&tlng=es
 14. Mehta K, McBee MP, Mihal DC, England EB. Radiographic Analysis of Bone Tumors: A Systematic Approach. *Semin Roentgenol*. 2017 Oct;52(4):194–208. Available from: <https://linkinghub.elsevier.com/retrieve/pii/S0037198X17300111>
 15. Henderson ER. Guidelines for Specialist Referral in Newly Identified Bone Lesions. *MSTS Evidence Based Medicine Committee*. 2018; Available from: <http://msts.org/view/download.php/education/pdfs/guidelines-for-specialist-referral-in-newly-identified-bone-lesions>
 16. Lakkaraju A, Sinha R, Garikipati R, Edward S, Robinson P. Ultrasound for initial evaluation and triage of clinically suspicious soft-tissue masses. *Clin Radiol*. 2009 Jun;64(6):615–21. Available from: <https://linkinghub.elsevier.com/retrieve/pii/S0009926009000919>
 17. Ahlawat S, Fayad LM. De Novo Assessment of Pediatric Musculoskeletal Soft Tissue Tumors: Beyond Anatomic Imaging. *Pediatrics*. 2015 Jul 1 ;136(1):e194–202. Available from: <https://pubmed.ncbi.nlm.nih.gov/26122807/>
 18. Acord MR, Pace E, El-Ali A, Chaturvedi A, Iyer RS, Navarro OM, et al. Imaging of pediatric extremity soft tissue tumors: A COG Diagnostic Imaging Committee/SPR Oncology Committee White Paper. *Pediatr Blood Cancer*. 2023 Jun 1;70 Suppl 4(S4). Available from: <https://pubmed.ncbi.nlm.nih.gov/36070194/>
 19. Burdiles A, Babyn PS. Pediatric bone marrow MR imaging. *Magn Reson Imaging Clin N Am*. 2009 Aug; 17(3):391–409. Available from: <https://pubmed.ncbi.nlm.nih.gov/19524192/>