

Nevo melanocítico congénito gigante con ganglioneuroma cutáneo y metaplasia adiposa. Divergencia en tumores derivados de la cresta neural

Giant congenital melanocytic nevus with cutaneous Ganglioneuroma with adipocytic metaplasia. Divergency in neural crest stem cell-derived tumors.

Daniel Hernández Arrazola,¹ Rodrigo Díaz Machorro,² Miguel Ángel Santiago Montor,³ Lorena Echeverría Vargas,³ Miguel Lara Blanco,³ Eymard Cruz González,³ Estela Pérez Muñoz,³ Alma Hernández Pérez,⁴ Rodolfo Rodríguez Jurado⁵

Resumen

ANTECEDENTES: Los tumores neuroblásticos derivan de células de la cresta neural, su comportamiento biológico se relaciona al grado de diferenciación, de ellos, el Ganglioneuroma es benigno; se presenta principalmente en retroperitoneo y mediastino. Se han reportado muy pocos casos en piel y aún más raros asociados a un nevo melanocítico congénito gigante.

CASO CLÍNICO: Paciente femenino de 11 meses, que presentó desde el nacimiento dermatosis en espalda, cuello posterior y región occipital de coloración marrón oscuro, aterciopelada, nevo melanocítico congénito gigante; además, tenía un tumor en cuello posterior, pedunculado, suave, móvil, esférico de 11 cm x 8 cm de eje mayor que resultó un Ganglioneuroma cutáneo. La Resonancia de neuroeje mostró evidencia de tumor sin compromiso de columna vertebral ni canal espinal; se realizó resección completa, sin complicaciones postquirúrgicas. Actualmente en vigilancia, sin evidencia de lesión recurrente.

CONCLUSIONES: El Ganglioneuroma, no suelen expresarse en piel o en sustrato con lesiones dérmicas, aunque es raro, se han reportado casos de Ganglioneuroma asociado a nevos melanocíticos congénitos; la resección completa es el tratamiento de elección. El seguimiento adecuado aunado al diagnóstico histopatológico es la clave del éxito. Las células de Schwann precursoras de la cresta neural son las responsables de la diversidad en la diferenciación, incluyendo los melanocitos y los trastornos de pigmentación.

PALABRAS CLAVES: Nevo melanocítico congénito gigante, tumor, Ganglioneuroma, células de la cresta neural, tumores neuroblásticos.

Abstract

BACKGROUND: Neuroblastic tumors derive from neural crest cells, their biological behavior is related to the degree of differentiation, of them, ganglioneuroma has a benign spectrum due to its complete differentiation, it occurs mainly in the retroperitoneum and mediastinum, very few have been reported. cases in the skin and less within a congenital melanocytic nevus.

CLINICAL CASE: 11-month-old female, who presented from birth dermatosis on the back, posterior neck and occipital region, dark brown, velvety and hypertrichosis, congenital melanocytic nevus; in addition to a tumor in the posterior neck, pedunculated, soft, mobile, spherical, 11x8 cm in diameter, cutaneous ganglioneuroma. MRI with evidence of soft tissue dorsal cervical-thoracic tumor without compromise of the

¹ Médico especialista en Cirugía oncológica pediátrica, jefe del servicio de Cirugía oncológica.

² Médico especialista en Cirugía oncológica pediátrica, adscrito al servicio de Cirugía oncológica.

³ Residente de Cirugía oncológica.

⁴ Técnica en Microscopía electrónica.

⁵ Médico especialista en Patología pediátrica.

Instituto Nacional de Pediatría, Ciudad de México.

Recibido: 24 de julio de 2023

Aceptado: 08 de febrero de 2024

Correspondencia

Rodolfo Rodríguez Jurado
rrrj60@hotmail.com

Este artículo debe citarse como: Hernández-Arrazola D, Díaz-Machorro R, Santiago-Montor MA, Echeverría-Vargas L, Lara-Blanco M, Cruz-González E, Pérez-Muñoz E, Hernández-Pérez A, Rodríguez-Jurado R. Nevo melanocítico congénito gigante con ganglioneuroma cutáneo y metaplasia adiposa. Divergencia en tumores derivados de la cresta neural. Acta Pediatr Méx 2024; 45 (3): 223-228.

vertebral column or spinal canal, complete resection was performed with an integral capsule of the tumor, it evolves during the postoperative period without complications, being discharged after 24 hours, with a histopathological report of ganglioneuroma, currently under surveillance, with no evidence of lesion.

CONCLUSIONS: Ganglioneuroma is not usually expressed in the skin or in a substrate with dermal lesions, although it is rare, cases of ganglioneuroma associated with melanocytic nevi have been reported, complete resection is the main treatment, adequate follow-up coupled with histopathological diagnosis is the key to success. Schwann cells precursors of neural crest are responsible of divergent differentiation, including melanocytic cells and pigmentation disorders.

KEYWORDS: Melanocytic congenital nevus, tumor, ganglioneuroma, Neuroblastic tumors. Neural crest cells.

ANTECEDENTES

El ganglioneuroma cutáneo primario puede ocurrir por dos posibilidades: crecimiento *de novo* por células madre de la cresta neural que residen en la piel o transformación de un nevo melanocítico a un fenotipo neuronal con componente neuromatoso (con el horrible, pero pegajoso nombre en castellano: “neurotizado”).¹

Los casos derivados de Neuroblastoma cutáneo metastásico con diferenciación a ganglioneuroma se conocen como ganglioneuroma cutáneo secundarios. Surgen de las células de la cresta neural, las cuales constituyen una población celular multipotente que nace del neuroectodermo, capaz de originar diversos tipos celulares como cartílago, hueso, neuronas, células gliales, melanocitos y tejidos conectivos de origen mesenquimático. Debido a la diversidad de estructuras que se originan a partir de la cresta neural, las anomalías resultantes del fallo en su desarrollo que pueden ser congénitas o adquiridas, aisladas o asociadas formando síndromes.²

Los tumores neuroblásticos son catalogados en tres grupos según la clasificación internacional

de patología del neuroblastoma, de acuerdo a la capacidad para diferenciarse la cual se relaciona a la cantidad de células de Schwann: estos tipos son Ganglioneuroma, ganglioneuroblastoma y neuroblastoma; este último corresponde a la forma menos diferenciada con una alta propensión a metástasis, el ganglioneuroblastoma es parcialmente diferenciado y el ganglioneuroma tiene un comportamiento benigno al ser completamente diferenciado.³

El Ganglioneuroma es un tumor bien circunscrito con proliferación de células ganglionares maduras, se presenta principalmente en mediastino posterior, retroperitoneo y glándula suprarrenal, otros sitios inusuales son mandíbula, faringe, vejiga, útero, región para testicular gastrointestinal.⁴

Han sido muy poco los casos reportados de ganglioneuroma en piel o que surjan en un sustrato con lesión dérmica, uno de ellos ha sido relacionado con la presencia de nevo melanocítico congénito, esto ha sugerido que el nevo melanocito congénito desarrolla tumores benignos y malignos que expresan cualesquiera de las capacidades de diferenciación de las

células de la cresta neural individualmente o en combinación como Neuroblastoma, Melanoma, Rabdomiosarcoma, Hamartomas entre otros⁵. Desde el punto de vista morfológico, el nevo melanocítico congénito tiene las múltiples diferenciaciones descritas de la célula madre de la cresta neural; hay que considerar que pueden tener diferenciación mesenquimal.²

En relación al diagnóstico de Ganglioneuroma la apariencia microscópica típica de esta entidad son células ganglionares asociadas a un fondo de células fusiformes con núcleos ondulados, las células ganglionares son redondas, eosinófilas al citoplasma basófilo, núcleos colocados excéntricamente y prominentes nucléolos además que la inmunohistoquímica de esos tumores tienen positividad uniforme para (NF) neurofilamento, (NSE) neurona enolasa específica, (SYN) sinaptofisina y proteína S-100.^{6,7} Se tiene que asegurar desde el punto de vista histopatológico que el Ganglioneuroma no esté asociado con cambios de Ganglioneuroblastoma o neuroblastoma, la quimioterapia y radioterapia pre y post quirúrgica es infectiva,⁸ la resección completa del tumor es el tratamiento idóneo⁸ cuando sólo es Ganglioneuroma.

Se recomienda un seguimiento a largo plazo con el fin de diagnosticar recidiva la cual es excepcional, así como un viraje a una diferenciación espontánea a neuroblastoma o el surgimiento de otras neoplasias es la piedra angular del éxito.^{9,10}

CASO CLÍNICO

Paciente femenino de 11 meses, sin antecedentes relevantes para la enfermedad, la cual presentó desde el nacimiento dermatosis diseminada a todos los segmentos que predomina en los dos tercios superiores de la espalda, cuello posterior y región occipital constituido por múltiples lesiones pigmentadas de aspecto macular, bordes bien definidos, irregular de 22 x 18 cm. de diámetro, de coloración marrón oscuro, su-

perficie aterciopelada, con hipertriosis que se acompaña de múltiples lesiones satélite también pigmentadas. En forma por demás llamativa un tumor pedunculado esférico de 11x8 cm de diámetro, coloración marrón claro, suave con un centro móvil firme, superficie aterciopelada.

Figura 1

Se realizó estudios de extensión mediante resonancia magnética de neuroeje (**Figura 2**), en la cual se pudo constatar lesión en piel y tejidos blandos sin compromiso de columna vertebral ni canal espinal, por lo que se decidió tratamiento quirúrgico mediante incisión longitudinal en huso a nivel de base de lesión. Se realizó disección por planos, circunferencial, hasta reseccarla completamente. La evolución postquirúrgica satisfactoria.

Estudio histopatológico: Se recibió un espécimen de 140 g. que midió 11x8x4.9 cm. color amarillo claro con un fragmento de piel pigmentada de 9x6.5 cm. Al corte de consistencia semidura

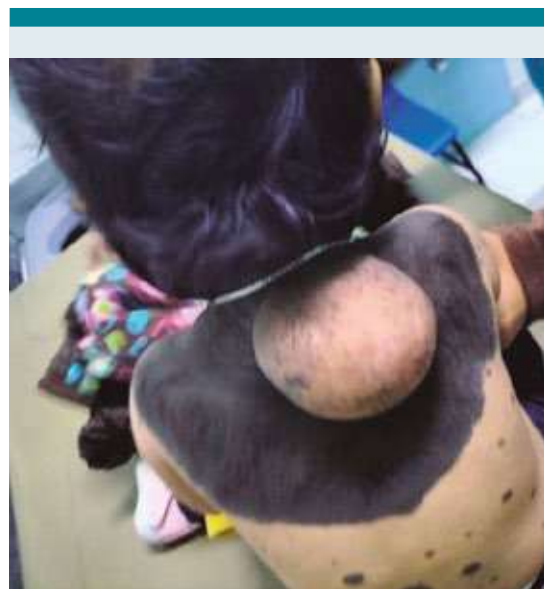

Figura 1. Lesión inicial en región dorsal cervico-torácica.

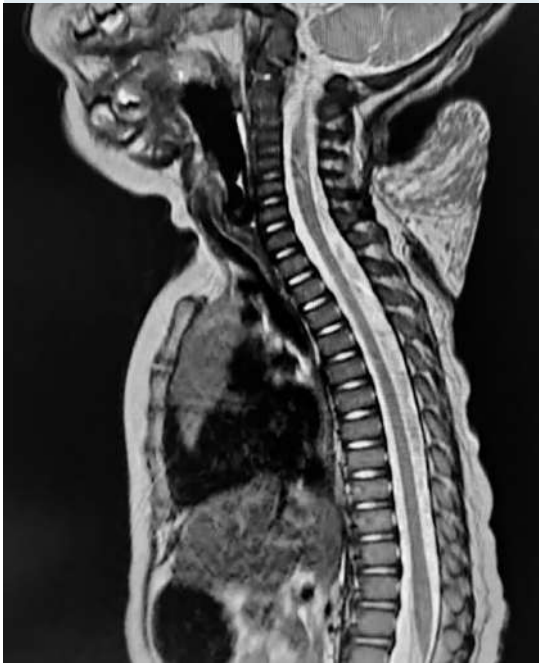

Figura 2. RMN de tumoración inicial.

con abundante tejido adiposo de consistencia blanda. Los cortes histológicos mostraron el nevo melanocítico; a medida que la lesión se profundiza a la dermis reticular los melanocitos tienen menos citoplasma y adquieren una forma fusiforme con estructuras que recordaban cuerpos táctiles (“neurotización”), además de un componente neuromatoso con células de Schwann y focos con numerosas células ganglionares con abundantes citoplasmas y nucléolo prominente (**Figuras 3 y 4**) El estudio de inmunohistoquímica demostró en forma contundente la diferenciación a células ganglionares. **Figura 5**

Actualmente se encuentra en adecuadas condiciones generales, con herida cicatrizada, sin evidencia de recurrencia, después de tres meses de seguimiento.

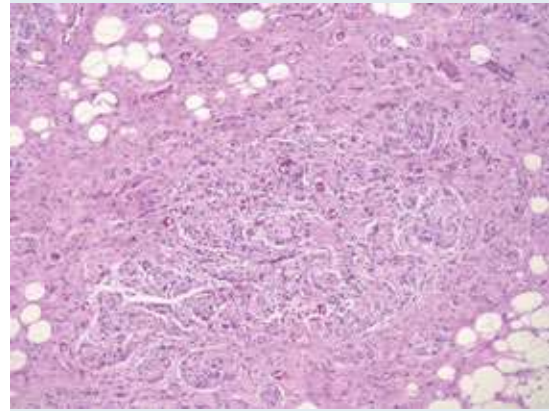


Figura 3. Células névicas “neurotizadas” fusiformes con componente neuromatoso y metaplasia adiposa en la periferia. h&e 40x.

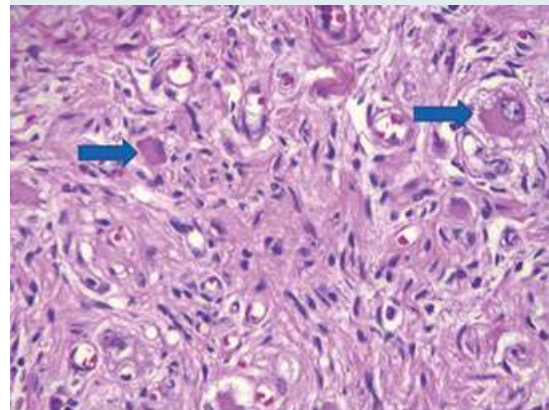


Figura 4. Diferenciación a células ganglionares (flechas). nótese el núcleo excéntrico y nucléolo aparente en el lado derecho. h&e 40x.

DISCUSIÓN

Hasta donde sabemos hay dos casos previos publicados de Nevo melanocítico congénito con diferenciación a Ganglioneuroma cutáneo (**Cuadro 1**); aunque hay atisbo de casos previos

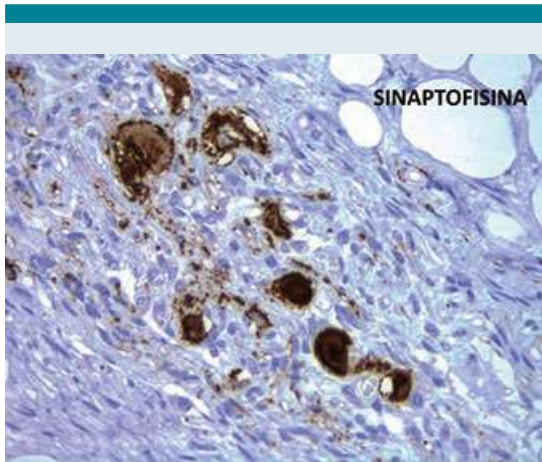


Figura 5. Inmunohistoquímica positiva en células ganglionares.⁴⁰

comentados por Drut y cols.¹¹ Es llamativo que los casos pediátricos mostraron estructuras polipoides o pediculadas. El caso de adulto fue

pequeño y hace hincapié en la presencia de metaplasia adiposa como parte de la diferenciación mesenquimal de las células de la cresta neural, como nuestro caso. Se puede tener la hipótesis de la posibilidad “totipotencial” de las células de la cresta neural de diferenciarse a Osteoide, Hamartoma de células dendríticas, además del potencial maligno a Melanoma, Rabdomiosarcoma y aún a Ectomesenquimoma maligno en estos pacientes.^{2,5,11} Es muy probable que los tres casos hayan experimentado el cambio descrito como “neurotización” de las células névicas, ya que en el caso de Drut y cols.,¹¹ se describe en el texto zonas verticales concéntricas y células fusiformes. Este cambio puede anteceder la diferenciación a Ganglioneuroma. Adameyko y cols. sostienen de acuerdo a trabajos experimentales elaborados, que las células de Schwann precursoras de las células nerviosas son las que dan origen a los melanocitos y por consiguiente tienen una relación clave en los trastornos de pigmentación como en los observados en estos pacientes.¹²

Cuadro 1. Nevo melanocítico congénito gigante con Ganglioneuroma cutáneo y metaplasia adiposa. Divergencia de las células de la cresta neural

Caso	Sexo/ edad	Localización/ tamaño	Cuadro clínico	Histopatología	Evolución
Drut R, et al. ¹²	Femenino/ Recién nacido	Dorsal/ Gigante con nódulos polipoides 2.5 cm	Amputación durante el parto	Nevo melanocítico congénito gigante con componente ganglioneuromatoso extenso. Expresión de trisomía 7	Sin problemas después de 6 meses de seguimiento
Slominski A, et al. ²	Femenino/ 75 años	Muslo izquierdo/ 1cm	Pápula durante muchos años	Ganglioneuroma cutáneo con metaplasia adiposa asociado a Nevo melanocítico “neurotizado”	Sin problemas después de 19 meses de seguimiento
Hernández Arrazola D, et al. (reporte actual)	Femenino/ 11 meses	Occipito-cervico-dorsal/ Gigante con tumor pediculado de 16x11x4.9 cm	Desde el nacimiento	Ganglioneuroma cutáneo con metaplasia adiposa asociado a Nevo melanocítico “neurotizado” Gigante	Sin problemas después de tres meses de seguimiento

Hay un caso publicado por Gambini y cols.¹³ de un Ganglioneuroma cutáneo congénito y cinco más referidos desarrollados después del nacimiento. Tres fueron en adultos y tres en pacientes pediátricos. Estos casos no están relacionados con nevos melanocíticos congénitos.

CONCLUSIONES

Se presenta un caso excepcional de Ganglioneuroma cutáneo, asociado a nevo melanocítico congénito; la adecuada evaluación prequirúrgica, mediante estudios de extensión específicamente con resonancia magnética para determinar la lesión primaria y la invasión a órganos y tejidos es el adecuado para la planeación quirúrgica. La resección completa es la piedra angular del tratamiento, un diagnóstico histopatológico acertado aunado a un adecuado seguimiento clínico, para detectar el surgimiento de otras neoplasias, deber ser establecido. La diferenciación de las células de la cresta neural, muy probablemente las denominadas células de Schwann precursoras a melanocitos en la piel, pueden seguir rutas divergentes y dar lugar a diferentes lesiones neoplásicas y hamartomatosas.

REFERENCIAS

1. Li L, Slominski A, Qian J, Carlson JA. Acquired primary cutaneous ganglioneuroma with adipocytic metaplasia: "An end point of melanocytic 'maturation'?" a case report and meta-analysis with comparison to a cross-sectional study of neurotized melanocytic nevi. *Am J Dermatopathol*. 2011;33(1):17-26. doi:10.1097/DAD.0b013e3181e448cb
2. Mondì V, Piersigilli F, Salvatori G, Auriti C. The Skin as an Early Expression of Malignancies in the Neonatal Age: A Review of the Literature and a Case Series. *Biomed Res Int*. 2015;2015:809406. doi:10.1155/2015/809406
3. Jaeger MR, Viero S, Zuker RM. Cutaneous ganglioneuroma within a giant congenital nevus. *Can J Plast Surg*. 2005;13(1):39-42. doi:10.1177/229255030501300109
4. Romero-Pérez D, Jegou MH, Lecointre C, Penchet I, Cribier B. Primary cutaneous ganglioneuroma: anatomico-clinical study of 4 cases with focus on Merkel cells. *J Cutan Pathol*. 2018;45(6):403-411. doi:10.1111/cup.13144
5. Drut R. Polypoid dermal dendrocytic hamartoma in a giant congenital melanocytic nevus. *Int J Surg Pathol*. 2007;15(1):73-76. doi:10.1177/1066896906295821
6. Segars KA, Baltazar D, Baribault K, Miller RA. Cutaneous ganglioneuroma: A case report and discussion of the literature. *J Cutan Pathol*. 2019;46(4):293-296. doi:10.1111/cup.13419
7. Wallace CA, Hallman JR, Sanguenza OP. Primary cutaneous ganglioneuroma: a report of two cases and literature review. *Am J Dermatopathol*. 2003;25(3):239-242. doi:10.1097/00000372-200306000-00008
8. Wu Z, Zeng Q, Zhang X, Tu S, Zhang F. Ganglioneuroma in unusual sites: clinical, radiologic and pathological features. *Int J Clin Exp Pathol*. 2018;11(10):4862-4866. Published 2018 Oct 1.
9. Alexander N, Sullivan K, Shaikh F, Irwin MS. Characteristics and management of ganglioneuroma and ganglioneuroblastoma-intermixed in children and adolescents. *Pediatr Blood Cancer*. 2018;65(5):e26964. doi:10.1002/pbc.26964
10. Brodeur GM. Spontaneous regression of neuroblastoma. *Cell Tissue Res*. 2018;372(2):277-286. doi:10.1007/s00441-017-2761-2
11. Drut R, Drut R, Cohen M. Adnexal-Centered Giant Congenital Melanocyte Nevus with Extensive Ganglioneuromatous Component and Trisomy 7. *Ped Develop Pathol*. 1999;2:473-477.
12. Adameyko I, Lallemand F, Aquino J, Pereira J, Topilko P, et al. (2009) *Cell* 139, 366-379, October 16.
13. Gambini C, Rongioletti F. Primary congenital cutaneous ganglioneuroma. *J Am Acad Dermatol*. 1996;35:353-4.