

Enfermedad de Jodhpur, serie de casos y revisión de la literatura

Jodhpur disease, case series and literature review.

Farid Adán Pacheco y Orozco,¹ Vicente Sánchez Paredes,² Oscar David Simonín Ruiz,³ José Luis Arias Arias,⁴ Jorge Eduardo Madriñán Rivas,⁵ José David Estudillo Antonio,⁶ Mariel Castellanos Lafont⁷

Resumen

ANTECEDENTES: La enfermedad de Jodhpur es una entidad descrita por primera vez en 1997 por Sharma, en Jodhpur, India. Este autor modificó la clasificación de las obstrucciones gástricas para incluir la obstrucción de la salida gástrica una vez descartada cualquier restricción identificable a nivel del píloro.

CASO CLÍNICO: Presentamos 4 casos que cursaron con vómitos no biliares recurrentes sin obstrucción secundaria de la luz pilórica tratados con piloroplastia de Heineke-Mikulicz, obteniendo remisión del cuadro clínico. Buscamos en diferentes fuentes de información médica casos agrupados como "enfermedad de Jodhpur" o clínicamente coincidentes, recogiendo más de 50, que comparamos con nuestra serie.

CONCLUSIONES: Con la información obtenida concluimos que esta entidad es más frecuente en preescolares del sexo masculino, se caracteriza por vómitos de contenido gástrico no biliar de pocos días a 4 años de evolución, frecuentemente asociado a distensión abdominal o masa epigástrica. Sugerimos la serie de esófago gastroduodenal como estudio de abordaje inicial que demuestra obstrucción del tracto de salida gástrico, confirmada por endoscopia, descartando causas secundarias asociadas. El manejo terapéutico, una vez corregido el estado de hidratación y nutrición del paciente, podría ser la piloroplastia de Heineke-Mikulicz, utilizada en la mayoría de los casos reportados con buenos resultados.

PALABRAS CLAVE: Obstrucción de tracto de salida gástrico, estenosis de píloro, enfermedad de Jodhpur, piloroplastia Heineke-Mikulicz.

Abstract

BACKGROUND: Jodhpur disease is an entity described for the first time in 1997 by Sharma, in Jodhpur, India. This author modified the classification of gastric obstructions to include gastric outlet obstruction once any identifiable restriction at the pyloric level had been ruled out.

CLINICAL CASE: We present 4 cases that presented with recurrent non-biliary vomiting without secondary obstruction of the pyloric lumen treated with Heineke-Mikulicz pyloroplasty, obtaining remission of the clinical picture. We searched different sources of medical information for cases grouped as "Jodhpur disease" or clinically coincident, collecting more than 50, which we compared with our series.

CONCLUSION: With the information obtained, we conclude that this entity is more frequent in male preschoolers, characterized by vomiting of non-biliary gastric contents from a few days to 4 years of evolution, frequently associated with abdominal distension or epigastric mass. We suggest the gastroduodenal esophagus series as an initial approach study that demonstrates obstruction to the gastric outlet tract, confirmed by endoscopy, ruling out associated secondary causes. Therapeutic management, once the hydration and nutritional status of the patient has been corrected, could be the Heineke-Mikulicz pyloroplasty, used in most reported cases with successful results.

KEYWORDS: Gastric Outlet Obstruction, Pyloric Stenosis, Jodhpur disease, Heineke-Mikulicz pyloroplasty.

¹ Pediatra adscrito al servicio de pediatría. Hospital Médica Tabasco. Villahermosa, Tabasco. México.

² Cirujano pediatra adscrito al servicio de cirugía de tórax y endoscopia, Hospital del niño "Rodolfo Nieto Padrón"; Villahermosa, Tabasco, México.

³ Cirujano pediatra adscrito al servicio de cirugía vascular y cardiotorácica pediátrica, Hospital del niño "Rodolfo Nieto Padrón"; Villahermosa, Tabasco, México.

⁴ Cirujano pediatra adscrito al servicio de cirugía general pediátrica, Hospital del niño "Rodolfo Nieto Padrón"; Villahermosa, Tabasco, México.

⁵ Cirujano pediatra adscrito al servicio de cirugía de tórax y endoscopia, Hospital del niño "Rodolfo Nieto Padrón"; Villahermosa, Tabasco, México.

⁶ Cirujano pediatra adscrito a la jefatura de residentes de cirugía general pediátrica, Hospital del niño "Rodolfo Nieto Padrón"; Villahermosa, Tabasco, México.

⁷ Gastroenteróloga pediatría adscrita al servicio de gastroenterología pediátrica del Hospital General "Dr. Gustavo A. Rovirosa Pérez"; Villahermosa, Tabasco, México.

Recibido: 21 de febrero de 2023

Aceptado: 28 de noviembre de 2023

Correspondencia

Farid Adán Pacheco y Orozco
faridadan@hotmail.com

Este artículo debe citarse como: Pacheco-y Orozco FA, Sánchez-Paredes V, Simonín-Ruiz OD, Arias-Arias JL, Madriñán-Rivas JE, Estudillo-Antonio JD, Castellanos Lafont M. Enfermedad de Jodhpur, serie de casos y revisión de la literatura. Acta Pediatr Mex 2024; 45 (2): 113-122.

ANTECEDENTES

La enfermedad de Jodhpur es una entidad poco conocida, gradualmente documentada, descrita por primera vez en 1997 por Sharma, en Jodhpur, India.¹ Este autor propuso modificar la clasificación de las obstrucciones del tracto de salida gástrico en niños para dar cabida a las causadas primariamente, una vez descartada la estenosis hipertrófica muscular de píloro y las secundarias a otras enfermedades como úlcera péptica o neoplasias. En 2008 reafirmó su propuesta estableciendo una “nueva enfermedad” que denominó: “obstrucción primaria adquirida del tracto de salida gástrico durante la infancia y la niñez.”²

Presentamos cuatro pacientes pediátricos atendidos entre 2017 y 2020 en un hospital de concentración infantil que cursaron con vómito no biliar recurrente sin obstrucción secundaria. Todos fueron tratados quirúrgicamente con piloroplastia de Heineke-Mikulicz (PHM) obteniendo remisión del cuadro clínico. Con esta revisión queremos contribuir al estudio y reconocimiento de esta entidad quirúrgica.

CASOS CLÍNICOS

Caso 1

Paciente masculino de 3 años con dolor abdominal y vómito no biliar de 1 mes de evolución, sin antecedentes de enfermedades previas. Al ingreso, 14 kg de peso, 99 cm de talla, abdomen blando, doloroso a la palpación profunda en epigastrio, peristalsis presente, sin datos de irritación peritoneal. La biometría hemática, química sanguínea y tiempos de coagulación en rangos normales. La tomografía computarizada abdomino-pélvica reportó estómago retencionista y lesión a nivel del antro/duodeno. Se realizó laparotomía exploradora por sospecha de membrana antral encontrándose estenosis intrínseca a nivel de píloro por mucosa gástrica

redundante que se resecó; no había hipertrofia macroscópica de la musculatura pilórica; se realizó PHM. Fue egresado 13 días después de la cirugía con seguimiento a más de 2 años sin recurrencia.

Caso 2

Paciente femenino de 3 años con vómito no biliar de 10 días de evolución acompañado de distensión y dolor abdominal, sin antecedentes de enfermedades previas. Ingresó con deshidratación moderada, abdomen distendido, blando, depresible, peristalsis presente, sin datos de irritación peritoneal. Peso de 15 kg y talla de 99 cm. La biometría hemática mostró leucocitosis con neutrofilia, electrolitos séricos con hipocalcemia, tiempos de coagulación normales. La radiografía simple de abdomen mostró marcada gastromegalia, sin aire distal. El ultrasonido abdominal reportó colección heterogénea en epigastrio y mesogastrio. La tomografía computarizada de abdomen mostró distensión a nivel del estómago con desplazamiento de asas intestinales. En la serie gastroduodenal se observó el contraste hasta nivel del estómago, con obstrucción del tracto de salida. Se realizó laparotomía exploradora identificándose obstrucción intrínseca y mucosa hipertrófica a nivel del píloro. Se realizó PHM. El reporte histopatológico fue de edema de lámina propia con zona de transición a epitelio intestinal, presencia de glándulas caliciformes mucoproductoras, infiltrado inflamatorio mixto y presencia de glándulas de Brunner túbulo-acinares tipo hipersecretor. Permaneció 17 días hospitalizada. Seguimiento a un año: asintomática.

Caso 3

Femenino de 2 años con antecedente de hospitalización a los dos días de vida por conato de asfixia, egresada sin complicaciones. 2 semanas previas a su ingreso presentó vómito no biliar, en cantidad moderada, que incrementó en fre-

cuencia hasta la intolerancia completa de la vía oral. Endoscopia extrahospitalaria reportó estenosis del píloro, motivo de referencia a nuestro centro hospitalario. Ingresó con deshidratación leve, abdomen blando, depresible, peristalsis aumentada, sin irritación peritoneal. Biometría hemática, electrolitos séricos y tiempos de coagulación normales. Ultrasonido abdominal reportó abundante gas en cámara gástrica y asas intestinales. Serie esófago-gastro-duodenal reportó gastromegalia y nulo paso de contenido hacia duodeno. Estudio endoscópico corroboró estenosis pilórica. Se realizó laparotomía exploradora y PHM con hallazgo de hipertrofia de mucosa en píloro. Permaneció hospitalizada por 10 días y se egresó. Un mes después la paciente presentó recurrencia del vómito y pérdida ponderal de 1.5 kg. Serie esófago-gastro-duodenal demostró obstrucción del medio de contraste en región pilórica, la endoscopia confirmó estenosis a nivel del píloro. Se reintervino quirúrgicamente encontrando piloroplastia incompleta por lo que se repitió la PHM. La paciente se egresó a los 10 días con seguimiento a más de un año sin reincidencia.

Caso 4

Femenino de 2 años. Ingresó con diagnóstico de intolerancia crónica a la vía oral y desnutrición severa. Pérdida de peso de 3 meses de evolución (5 kilos). Historia de vómitos no biliares 15 minutos después de la ingesta de alimentos, distensión y dolor abdominal. Peso de ingreso de 7 kg, talla 92 cm, abdomen doloroso a la palpación profunda sin datos de irritación peritoneal. Biometría hemática con anemia, desequilibrio hidroelectrolítico con hiponatremia, pruebas de función renal y función hepáticas normales, tiempos de coagulación en rangos normales. Radiografía de abdomen mostró gastromegalia. Ultrasonido abdominal reportó distensión gástrica con hepatomegalia, vesícula con lodo biliar, asas intestinales distendidas y peristalsis disminuida. Serie esófago gastro duodenal con

reflujo gastroesofágico grado IV, gastromegalia y obstrucción a nivel de píloro. Endoscopia: Gastritis no erosiva, píloro excéntrico con estenosis concéntrica, imposibilidad de pasar a duodeno. Se realizó PHM laparoscópico. La paciente cursó el postoperatorio con picos febriles, enfisema subcutáneo y distensión gástrica, por lo que se realizó laparotomía exploradora encontrándose dehiscencia de plastia y fuga de anastomosis. Se realizó sutura de la dehiscencia y colocación de drenajes tipo *Penrose*. Se mantuvo en terapia intensiva por 3 días, pero por sospecha de nueva fuga de anastomosis, se reintervino por tercera vez donde se encontró perforación intestinal a nivel del yeyuno atribuida a lesión inadvertida de trócares para observación laparoscópica; se cerró la perforación y se liberaron adherencias intestinales. 4 días posteriores se realizó cuarta cirugía para derivación ileal a dos bocas y colocación de drenaje tipo *Penrose* debido a gasto por cicatriz umbilical. Pudo egresarse con estomas funcionales con cita pendiente en la consulta externa.

DISCUSIÓN

La obstrucción al vaciamiento gástrico u obstrucción del tracto de salida es una entidad patológica en la que se interrumpe el trayecto normal del bolo alimenticio del estómago hacia el intestino. En la infancia se debe, en muchos casos, a la estenosis hipertrófica muscular de píloro como entidad nosológica bien definida y conocida. Se estima una incidencia de 4 a 5 por cada 1000 nacidos vivos con predilección por el género masculino.³ El tratamiento quirúrgico es curativo y es la cirugía abdominal más frecuente en lactantes menores de 2 meses.⁴ Por arriba de esta edad, la obstrucción al tracto de salida gástrico es una condición rara con incidencia de 1 en 100,000 nacidos vivos.^{5,6}

A raíz de un número limitado de casos, Sharma en 1997 propuso modificar la clasificación de obstrucción al vaciamiento gástrico agregando

una causa adquirida, en oposición a las aplasias, atresias y diafragmas del antro o del píloro que son congénitas, y además primaria, es decir, no secundaria a alguna causa extrínseca como enfermedad ácido-péptica, neoplasias o lesión química.^{1,2} **Cuadro 1**¹⁻²⁹

La razón para considerarlo una entidad diferente fue debido a la imposibilidad de encajar en la clasificación existente. Les llamó la atención los pocos reportes en la literatura médica, atribuyéndolo a la carencia de una clasificación adecuada y proponiendo el término: “enfermedad de Jo-

Cuadro I. Clasificación de Sharma para las obstrucciones al tracto de salida gástrico² (continúa en la siguiente página)

Autor	Año de publicación	Género	Edad	Evolución	Tratamiento
Sharma ¹	1997	Femenino	Escolar	Desde el nacimiento	PHM
Sharma ¹	1997	Masculino	Recién nacido	15 días	PHM
Sharma ¹	1997	Masculino	Preescolar	6 meses	PHM
Sharma ¹	1997	Masculino	Preescolar	1 año	PHM
Sharma ¹	1997	Masculino	Preescolar	1 año	PHM
Abuhandan ⁶	2004	Masculino	Adolescente	8 años	PHM
Nazir ¹⁵	2005	Masculino	Adolescente	7 años	PHM
Nazir ¹⁵	2005	Masculino	Preescolar	2 meses	PHM
Hameury ¹⁶	2007	NR	Adolescente	Meses	PHM
Hameury ¹⁶	2007	NR	Preescolar	NR	PHM
Hameury ¹⁶	2007	NR	Lactante mayor	NR	PHM
Lin ¹⁰	2007	Masculino	Preescolar	1 mes	Dilatación neumática endoscópica (2)
Lin ¹⁰	2007	Masculino	Preescolar	1 mes	Dilatación neumática endoscópica (2)
Oka ¹⁷	2007	Femenino	Recién nacido	6 días	PHM
Sharma ²	2008	Masculino	Escolar	3 años	PHM
Sharma ²	2008	Masculino	Preescolar	3 años	PHM
Sharma ²	2008	Masculino	Recién nacido	5 días	PHM
Karnsakul ¹¹	2010	Masculino	Lactante mayor	3 semanas	Dilatación neumática endoscópica (3)
Patel ¹⁸	2011	Masculino	Escolar	3 años	Piloroplastía Jaboulay
Aggarwal ¹⁹	2012	Femenino	Preescolar	6 meses	PHM
Aggarwal ¹⁹	2012	Femenino	Preescolar	6 meses	PHM
Ceccanti ¹²	2012	Masculino	Escolar	1 año	Dilatación neumática endoscópica (4)
Aguirre ²⁰	2013	Masculino	Lactante mayor	1 mes	PHM
Fernández ⁵	2015	Masculino	Preescolar	15 días	PHM
Jiménez ²¹	2015	Femenino	Preescolar	3 meses	PHM (después de intentar Fredet-Ramstedt sin éxito)
Härter ⁷	2017	Masculino	Preescolar	2 meses	PHM
Bartlett ²²	2018	Masculino	Adolescente	4 años	PHM

Cuadro 1. Clasificación de Sharma para las obstrucciones al tracto de salida gástrico² (continuación)

Autor	Año de publicación	Género	Edad	Evolución	Tratamiento
Kajal ²³	2018	Masculino	Escolar	20 días	PHM
Takrouney ²⁴	2018	Masculino	Lactante menor	1 mes	PHM
Takrouney ²⁴	2018	Masculino	Preescolar	2 años	Gastrojejunostomía isoperistáltica retrocólica (Después de dilataciones endoscópicas fallidas)
Borkar ⁸	2019	Masculino	Preescolar	2 meses	PHM
Lone ²⁵	2019	Femenino	Escolar	NR	Gastrojejunostomía retrocólica
Lone ²⁵	2019	Masculino	Preescolar	NR	Gastrojejunostomía retrocólica
Lone ²⁵	2019	Masculino	Preescolar	NR	Gastrojejunostomía retrocólica
Lone ²⁵	2019	Masculino	Preescolar	NR	Gastrojejunostomía retrocólica
Lone ²⁵	2019	Masculino	Escolar	NR	Gastrojejunostomía retrocólica
Komakech ²⁶	2020	Femenino	Preescolar	2 semanas	PHM
López ²⁷	2020	Femenino	Escolar	1 mes	PHM
López ²⁷	2020	Masculino	Preescolar	1 mes	PHM
Aïssaoui ²⁸	2022	Femenino	Escolar	4 meses	PHM
Carballosa ²⁹	2022	Masculino	Lactante mayor	1 mes	PHM
Pathak ¹⁸	2022	Femenino	No reportado	NR	Antropiloroplastía por avance de colgajo en Y-V
Pathak ¹⁸	2022	Femenino	No reportado	NR	Antropiloroplastía por avance de colgajo en Y-V
Pathak ¹⁸	2022	Masculino	No reportado	NR	PHM
Pathak ¹⁸	2022	Masculino	No reportado	NR	Piloroplastía en diamante Ken Kimura
Pathak ¹⁸	2022	Masculino	No reportado	NR	Piloroplastía en diamante Ken Kimura
Quero ³⁰	2022	Femenino	Preescolar	2 semanas	Piloroplastía Jaboulay con anastomosis laterolateral del estómago al duodeno
Sánchez	2023	Femenino	Preescolar	10 días	PHM
Sánchez	2023	Femenino	Preescolar	3 meses	PHM
Sánchez	2023	Femenino	Preescolar	2 semanas	PHM
Sánchez	2023	Masculino	Preescolar	1 mes	PHM

Tomado de Sharma y colaboradores. 2008. Fuente: Búsqueda en línea y recopilación de casos. PHM: Piloroplastía Heineke-Mikulicz. NR: No reportado.

dhpur” como un vocablo neutro para “agrupar todos los casos diferentes, pero relacionados”.²

Decidimos realizar una búsqueda en línea en *PubMed*, *Google Académico*, *Research Gate*, *Open Knowledge Maps*, *Connected Papers* y referencias de artículos ya identificados, para reunir los casos coincidentes con la descripción de enfermedad de Jodhpur propuesta por Sharma y comparar la información epidemiológica, clínica y terapéutica con nuestros casos. Los términos usados para la búsqueda en inglés y su traducción al español fueron: enfermedad de Jodhpur, obstrucción al tracto de salida gástrico, obstrucción al tracto de salida gástrico de inicio tardío, estenosis pilórica no hipertrófica y acalasia pilórica.

Encontramos cerca de 80 casos y descartamos alrededor de 30 secundarios a una patología identificable, aunque en los reportes correspondientes se incluyeron como enfermedad de Jodhpur. Quedaron 47 y anexamos los 4 motivos de este reporte (**Cuadro 2**). Hay algunas publicaciones donde no se incluyó el género, la edad o el tiempo de evolución de los síntomas; tratamos de contactar a los autores vía correo electrónico para recabar los datos faltantes sin éxito.

Con la información obtenida podemos resumir que esta entidad es más frecuente en el género masculino (**Figura 1**), la edad de inicio abarca todo el margen pediátrico (desde recién nacido hasta los 17 años) pero es más común en preescolares (**Figura 2**) y la evolución varió desde unos días hasta 4 años. El síntoma omnipresente es el vómito de contenido gástrico, no biliar, por lo general postprandial inmediato. A la exploración muchos de estos niños ingresaron desnutridos y deshidratados y se apreció una masa epigástrica con ondas peristálticas durante los vómitos. Las anomalías más comunes de laboratorio fueron la anemia y la hipocalemia. El estudio de imagen más usado fue la serie esófago gastro duodenal que en la mayoría de los casos reportó gastromegalia y retardo o nulo vaciamiento gástrico. El ultrasonido, en los casos en los que se efectuó, varió entre reportes normales y diagnóstico de hipertrofia de la muscular del píloro; en la mayoría de los casos documentó la longitud y el grosor de las paredes del píloro. El hallazgo más común en las endoscopías fue la incapacidad de pasar el endoscopio al duodeno. En algunos casos fue útil para tomar biopsias y descartar enfermedad ácido-péptica o tumores y excluir otras causas secundarias de obstáculo, así como el intento de dilatación con balón para

Cuadro 2. Consolidado de casos reportados en la literatura médica coincidentes con la descripción de “enfermedad de Jodhpur” de Sharma y colaboradores

Grupo	Causa
1. Obstrucción congénita intrínseca del antro y píloro.	a. Aplasia
	b. Atresia
	c. Diafragmas y bandas
	d. Obstrucción luminal (valvas mucosas, páncreas heterotrófico, etc.)
2. Estenosis infantil hipertrófica del píloro	
3. Adquirida	a. Primaria
	i) obstrucción primaria adquirida de la salida gástrica durante la infancia y la niñez
	b. Secundaria
	i) Enfermedad ácido-péptica (úlceras duodenales crónicas duodenales o juxtapiilóricas)
ii) Neoplasia	
iii) Lesión química (ingestión de ácidos, cáusticos y otros irritantes como carbonato de potasio)	

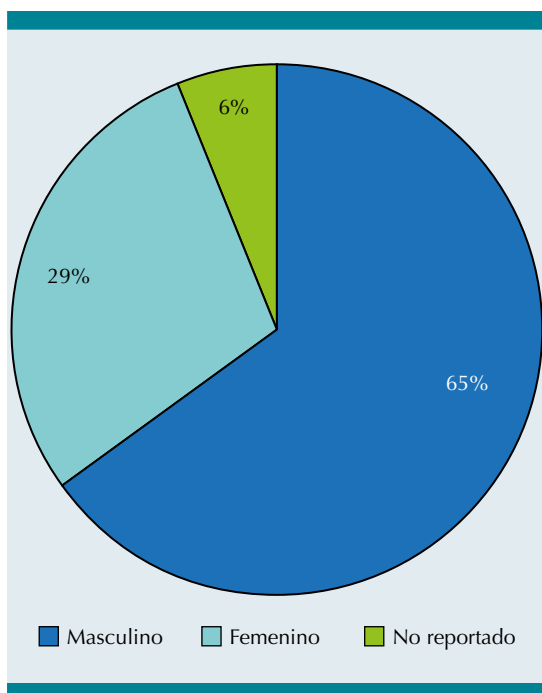


Figura 1. Proporción por género de los casos reportados en la literatura médica como enfermedad de Jodhpur.

Fuente: Búsqueda en línea y recopilación de casos.

resolver la obstrucción. En pocos casos se realizó tomografía computarizada de abdomen y, en un par, resonancia magnética. Los reportes de estos estudios fue el tamaño agrandado del estómago.

La gran mayoría de los pacientes fueron manejados con PHM con éxito (**Figura 3**) y se ha reportado la realización por vía laparoscópica.^{7,8} Esta piloroplastía consiste en una incisión longitudinal desde el antro distal hasta el duodeno proximal, cerrada transversalmente, lo que permite ampliar el diámetro del píloro.⁹ Los casos manejados con dilatación endoscópica con balón no fueron exitosos y requirieron nuevas dilataciones o cambiar a tratamiento quirúrgico.¹⁰⁻¹² Los casos tratados con piloroplastía de Jaobuley o Finney tuvieron buenos resultados. La gran mayoría de los casos reportados no tuvieron estudio histopatológico.

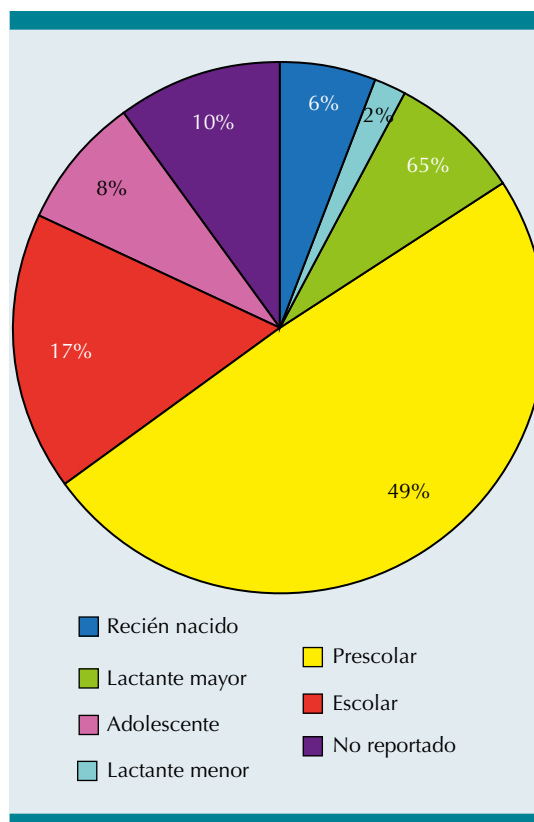


Figura 2. Distribución por grupo etario de los casos reportados en la literatura médica como enfermedad de Jodhpur.

Fuente: Búsqueda en línea y recopilación de casos.

Comparados con los casos recopilados, nuestros pacientes presentaron un cuadro clínico semejante consistente en vómitos de contenido no biliar de días a meses de evolución. La exploración al ingreso y el abordaje diagnóstico también fue similar. El tratamiento que utilizamos fue la PHM. Elegimos esta opción de tratamiento por ser una técnica bien conocida en cirugía, utilizada en otras patologías de obstrucción al tracto de salida gástrico de tipo congénito y estenosis secundarias a úlceras gástricas o quemaduras por cáusticos con buenos resultados.^{13,14} Aunque, como se mencionó, se ha reportado el abordaje laparoscópico con tiempos de recuperación más rápidos, nosotros no contamos con la experiencia suficiente y optamos por el abordaje abierto

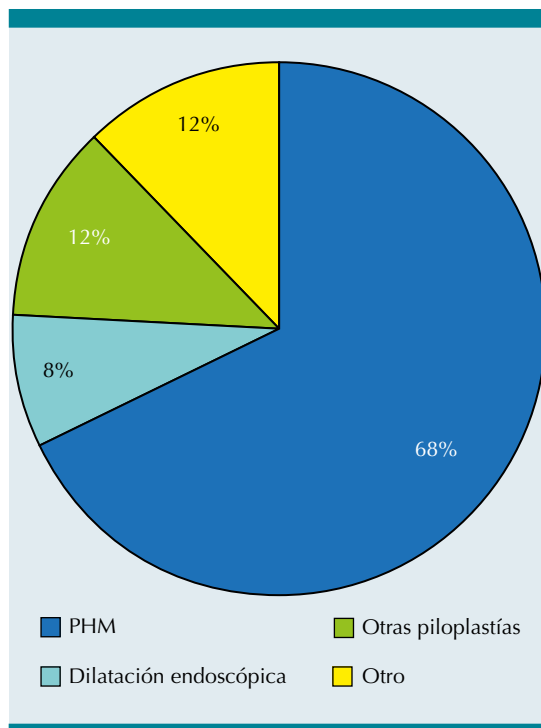


Figura 3. Tratamiento de elección de los casos reportados como enfermedad de Jodhpur en la literatura médica.

Fuente: Búsqueda en línea y recopilación de casos.

en tres de los casos. A diferencia de los casos recabados, el género más común en nuestra serie correspondió al género femenino. No tenemos una explicación para este hallazgo epidemiológico. Cabe mencionar que el primer paciente de nuestra serie, en su momento, se consideró anecdótico e inusual, pero no se relacionó con nada sino hasta incrementarse el número de casos. En ese paciente se puede notar que no se usó endoscopia como abordaje diagnóstico porque el médico tratante no la solicitó. El mismo comentario va al hecho de carecer de reportes de medición de la musculatura pilórica por ultrasonido o a la toma de biopsias durante el transoperatorio en todos los pacientes. El agrupar estos casos nos permite protocolizar mejor el abordaje diagnóstico y terapéutico.

Dos de los casos presentaron complicaciones quirúrgicas. El caso 3 por piloroplastía incompleta en la primera intervención que se resolvió en un segundo tiempo quirúrgico. El caso 4 tuvo más complicaciones, probablemente por el estado nutricional de la paciente y el abordaje laparoscópico.

CONCLUSIONES

Las obstrucciones al tracto de salida gástrico no asociadas a estenosis hipertrófica muscular de píloro ni secundarias a otras patologías, se han estado reportando gradualmente en la literatura médica englobadas como “enfermedad de Jodhpur”. Pudimos recopilar más de 50 casos (incluyendo los nuestros) para empezar a conocer semejanzas y diferencias al menos epidemiológicas y clínicas; documentando esta entidad nosológica.

Con la experiencia adquirida y la revisión de los reportes de casos similares podemos sugerir que todo paciente mayor a dos meses con vómitos progresivos de tipo gástrico, no biliar, sin causa secundaria asociada, se considere probable portador de enfermedad de Jodhpur. La presencia de distensión abdominal o masa epigástrica, aunado a detectar ondas peristálticas durante los vómitos, debe incrementar el índice de sospecha. El estudio inicial debiera ser la serie esófago gastro duodenal con medio de contraste hidrosoluble que demuestre la obstrucción del tracto de salida gástrico y que al mismo tiempo ayude a descartar la presencia de otras causas secundarias de obstrucción; siendo el estudio confirmatorio una endoscopia alta donde se demuestre la falta de paso del endoscopio a través del píloro. Con este diagnóstico preliminar sugerimos la PHM como tratamiento de elección ya sea con abordaje abierto o laparoscópico previo manejo nutricional de los casos con desnutrición severa.

REFERENCIAS

- Sharma KK, Agrawal P, Toshniwal H. Acquired gastric outlet obstruction during infancy and childhood: A report of five unusual cases. *Journal of Pediatric Surgery*. 1997;32(6):928-930. doi:10.1016/S0022-3468(97)90654-0
- Sharma KK, Ranka P, Goyal P, Dabi DR. Gastric outlet obstruction in children: an overview with report of "Jodhpur disease" and Sharma's classification. *Journal of Pediatric Surgery*. 2008;43(10):1891-1897. doi:10.1016/j.jpedsurg.2008.07.001
- Mazurak M, Patkowski D. A history of the surgical correction of pyloric stenosis. *Journal of Pediatric Surgery*. 2021;56(10):1904-1907. doi:10.1016/j.jpedsurg.2021.05.009
- Ramírez DA, Luna DG, Monroy DM. Diagnóstico y tratamiento de estenosis pilórica congénita. CENETEC- México. Published online 2009:1-36.
- Fernández Portilla EJ, Salgado Ruiz E, Teyssier Morales G. Enfermedad de Jodhpur. *Anales Médicos*. 2015;60(1):49-52.
- Abuhandan M, Çaksen H, Eskiçubuk S, Karabekir K, Göl-basi C. A case of acquired gastric outlet obstruction diagnosed at 16 years of age. *Pediatric Surgery International*. 2004;20(2):148-150. doi:10.1007/s00383-003-1108-0
- Härter B, Hechenleitner P, Renz O, Sanal M, Schäfer A, Straub S, Häussler B. Gastric outlet obstruction in a 5-year-old boy: Heineke-Mikulicz pyloroplasty is curative. *Journal of Pediatric Surgery Case Reports*. 2017;20(March):7-9. doi:10.1016/j.epsc.2017.02.016
- Borkar N, Mohanty D, Singh S. Laparoscopic Pyloroplasty for Jodhpur Disease. *Journal of Clinical and Diagnostic Research*. 2019;(March). doi:10.7860/jcdr/2019/39879.12439
- Søreide K, Sarr MG, Søreide JA. Pyloroplasty for Benign Gastric Outlet Obstruction-Indications and Techniques. Vol 95.; 2006.
- Lin JY, Lee ZF, Yen YC, Chang YT. Pneumatic dilation in treatment of late-onset primary gastric outlet obstruction in childhood. *Journal of Pediatric Surgery*. 2007;42(2). doi:10.1016/j.jpedsurg.2006.10.020
- Karnsakul W, Cannon ML, Gillespie S, Vaughan R. Idiopathic non-hypertrophic pyloric stenosis in an infant successfully treated via endoscopic approach. *World Journal of Gastrointestinal Endoscopy*. 2010;2(12):413-416. doi:10.4253/wjge.v2.i12.413
- Ceccanti S, Mele E, Frediani S, Di Nardo G, Roggini M, Cozzi DA. Laparoscopic pyloroplasty for idiopathic non-hypertrophic pyloric stenosis in a child. *Journal of Pediatric Surgery*. 2012;47(10):1955-1958. doi:10.1016/j.jpedsurg.2012.08.009
- Lovasik BP, Dodson TF, Srinivasan JK. Heineke, Mikulicz, Jaboulay, and Finney: Innovators of Surgical Pyloroplasty. *American Surgeon*. 2021;87(5):737-740. doi:10.1177/0003134820952820
- Thompson BW, Read RC. Long-term randomized prospective comparison of Finney and Heineke-Mikulicz pyloroplasty in patients having vagotomy for peptic ulceration. *The American Journal of Surgery*. 1975;129(1):78-81. doi:10.1016/0002-9610(75)90171-3
- Nazir Z, Arshad M. Late-onset primary gastric outlet obstruction—an unusual cause of growth retardation. *Journal of Pediatric Surgery*. 2005;40(6):e13-e16. doi:10.1016/j.jpedsurg.2005.03.030
- Hameury F, Mcheik J, Lardy H, Gaudin J, Ravasse P, Robert M, Maurage C, Levard G. Sténose acquise non hypertrophique du pylore chez l'enfant. *Archives de Pédiatrie*. 2007;14(4):330-333. doi:10.1016/j.arcped.2006.11.018
- Oka Y, Asabe K, Kai Hiroki, Shirakusa T, Setoue T, Mori T, Yuritake H. Gastric Outlet Obstruction without a Characteristic Pyloric Mass in a Newborn. *Med Bull Fukuoka Univ*. 2007;34(3):241-244.
- Pathak M, Saxena R, Patel H, Sinha A. Primary acquired cicatrizing gastric outlet obstruction in children. *Journal of Indian Association of Pediatric Surgeons*. 2022;27(1):38. doi:10.4103/jiaps.JIAPS_249_20
- Aggarwal M, Sood V, Kumar A, Saurabh K. Jodhpur disease revisited: A rare cause of severe protein energy malnutrition. *Annals of Gastroenterology*. 2012;25(3):262-264.
- Aguirre-Gómez B, Asz-Sigall J, Medina-Vega FA. Obstrucción pilórica inusual. Informe de seis casos operados. *Acta Pediatr Mex*. 2013;1:28-32.
- Jiménez-Méndez MG, Carmona-Barba R. Caso clínico Enfermedad de Jodhpur resuelta por piloroplastía laparoscópica (Jodhpur Disease resolved by laparoscopic pyloroplasty). *Acta Médica Costarricense*. 2015;57(1):38-41.
- Bartlett ES, Carlisle EM, Mak GZ. Gastric outlet obstruction in a 12 year old male. *Journal of Pediatric Surgery Case Reports*. 2018;31:57-59. doi:10.1016/j.epsc.2017.12.012
- Kajal P, Bhutani N, Kadian YS. Primary acquired gastric outlet obstruction (Jodhpur disease). *Journal of Pediatric Surgery Case Reports*. 2019;40(October):6-9. doi:10.1016/j.epsc.2018.09.009
- Takrouney M, Sabra T, Ibrahim H, Mel A. Primary Acquired Gastric Outlet Obstruction in Pediatrics (Jodhpur Disease) How to Manage? A Report of Two Cases. *Res Rep Gastroenterol*. 2018;2:1-3.
- Lone YA, Hushain D, Chana RS, Khan RA, Sachdeva S, Mushtaq E. Primary acquired gastric outlet obstruction in children: A retrospective single center study. *Journal of Pediatric Surgery*. 2019;54(11):2285-2290. doi:10.1016/j.jpedsurg.2019.02.056
- Komakech D, Eyul J, Birungi AM, Nahurira V, Okidi R. Jodhpur disease complicated by postoperative intussusception in St. Mary's Hospital Lacor. *Journal of Pediatric Surgery Case Reports*. 2020;63:101642. doi:10.1016/j.epsc.2020.101642
- Castañeda-Córdova Ana Karen, López-Hernández P. Enfermedad de Jodhpur en pacientes pediátricos, reporte de casos clínicos. *El Residente*. 2020;15(3):118-124. doi:10.35366/95962

28. El Aissaoui F, Salhi H, Ammor A, Benhaddou H. Uncommon Cause of Chronic Vomiting in Children. *Cureus*. 2022;(June). doi:10.7759/cureus.25876
29. Carballosa-Carmenate A, Nápoles-Rodríguez DY, Reynaldo-Cejas RE, Cruz-Rodríguez I, Nuñez-Moreno L. Enfermedad de Jodhpur. A propósito de un Caso. *Jodhpur Disease. A case Report*. In: I Jornada Virtual de Gastroenterología; 2022.
30. Quero-Hernández A, Gómez-Márquez KL, Garzón-Sánchez E, Reyes-Gómez U, Reyes-Hernández KL, Quero-Estrada A, López-Cruz G, Álvarez-Solís RM, Vargas-Mosso ME, Hernández-Lira I, Reyes-Hernández MU, Matos-Alviso LG, Lara-Huerta J. Enfermedad de Jodhpur. Presentación de caso clínico raro de obstrucción del tracto de salida gástrico y revisión de la literatura. *Bol Clin Hosp Infant Edo Son*. 2022;39(2):68-72.