



Embarazo ectópico crónico

Ectopic chronic pregnancy

Carlos Enrique Soto Aburto,^{*,‡,§} Mariana Velázquez Schweizer,^{*,¶} Mario Martínez Ruíz,^{*,‡} Araujo Hillary Núñez,^{*,||} Carlos Enrique Galicia García^{*,||}

Citar como: Soto ACE, Velázquez SM, Martínez RM, Hillary NA, Galicia GCE. Embarazo ectópico crónico. Acta Med GA. 2025; 23 (1): 63-65.

Resumen

Introducción: el embarazo ectópico crónico es la implantación extrauterina de un saco gestacional con concentraciones de fracción hCG negativa. La endometriosis se ha asociado a embarazo ectópico crónico (EEC) debido al ambiente inflamatorio. En el ultrasonido transvaginal se observa una masa anexial compleja sin vascularidad; el diagnóstico histopatológico reporta vellosidades coriónicas degeneradas y fibrosis. **Presentación del caso:** paciente de 28 años con dolor abdominal; ultrasonido con tumoración pélvica compleja y fracción hCG negativa, con tratamiento quirúrgico vía laparoscópica y reporte histopatológico de EEC y endometrioma. **Conclusión:** la endometriosis se relaciona con EEC, el cual es una masa de difícil diagnóstico.

Palabras clave: embarazo, embarazo ectópico crónico, endometriosis, endometrioma, tumoración pélvica benigna.

Abstract

Introduction: chronic ectopic pregnancy is the extrauterine implantation with scarce chorionic villi and negative human chorionic gonadotropin (hCG). Endometriosis could be a risk factor for chronic ectopic pregnancy (CEP) due to inflammatory mechanisms. Transvaginal ultrasound reports a pelvic mass, and diagnostic laparoscopy is the gold standard with histopathological reports of degenerated chorionic villi and fibrosis. **Case report:** we present a 28-year-old woman with abdominal pain and a pelvic mass with negative hCG. A right ovarian cystectomy and salpingectomy were performed, reporting a CEP. **Conclusion:** endometriosis can be considered a risk factor for chronic ectopic pregnancy, forming a pelvic mass with hindering diagnosis.

Keywords: pregnancy, ectopic chronic pregnancy, endometriosis, endometrioma, benign pelvic tumor.

INTRODUCCIÓN

El embarazo ectópico crónico (EEC) es una variante del embarazo ectópico (EE) en el cual el tejido trofoblástico invade y destruye el sitio de implantación causando sangrado, reacción inflamatoria, formación de hematocele y adherencias que resulta en una masa pélvica silente de difícil diagnóstico.¹ Tempfer CB y colaboradores reportaron en 2019 una incidencia de 6% en EEC.²

PRESENTACIÓN DEL CASO

Se trata de paciente femenino de 28 años; sin antecedentes de importancia, que inicia con sangrado transvaginal intermenstrual acompañado de dolor abdominal tipo cólico en fosa iliaca derecha e hipogastrio, de tres meses de evolución, con mejoría parcial a la ingesta de analgésicos. Cuenta con prueba de embarazo positiva realizada al inicio de los síntomas.

* Hospital Angeles México.

‡ Especialista en Ginecología y Obstetricia, Alta Especialidad en Cirugía Laparoscópica Ginecológica, adscrito al Servicio de Ginecología.

§ ORCID: 0009-0006-2508-226X

¶ Residente de la Especialidad de Ginecología y Obstetricia, Universidad Nacional Autónoma de México.

|| Especialista en Ginecología y Obstetricia, adscrito al Servicio de Ginecología.

Correspondencia:

Carlos Enrique Soto Aburto
Correo electrónico: hillaryna24@gmail.com

Aceptado: 03-05-2024.

www.medigraphic.com/actamedica

A su ingreso se solicita nueva prueba de embarazo con valores negativos (< 1.2 mU/mL); ultrasonido transvaginal con reporte de masa heterogénea en anexo derecho de 23 cm^3 , Doppler negativa (Figura 1). Se realiza tomografía axial computarizada (TAC) contrastada, la cual corrobora anexo derecho de $58 \times 73 \times 79 \text{ mm}$ (187 cc), heterogéneo, septos internos y sin reforzamiento significativo al medio de contraste. Valores de $\text{Ca } 125 < 35 \text{ U/mL}$.

Se realiza laparoscopia diagnóstica y se observa pérdida de la anatomía a nivel de hueco pélvico. Ovario y salpínges derechos sepultados a fondo de saco posterior con características macroscópicas sugestivas de endometrioma; al disecar estructuras se identifica salpínges aumentada de tamaño, por lo que se realiza salpingectomía derecha (Figura 2). Reporte histopatológico de peritonitis crónica

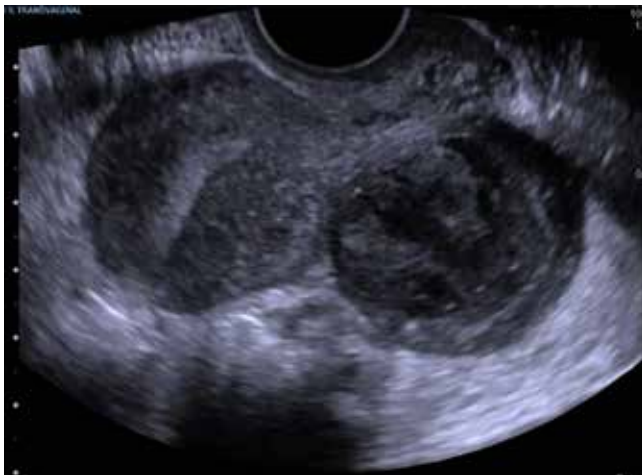


Figura 1: Ultrasonido transvaginal en el cual se observa del lado izquierdo útero y del lado derecho masa anexial heterogénea, correspondiente a embarazo ectópico crónico.

fibrinosa, implante endometriósico con degeneración quística y embarazo ectópico.

DISCUSIÓN

Se ha propuesto en estudios previos que cualquier estado inflamatorio crónico como endometriosis o enfermedad pélvica crónica alteran el transporte del ovocito a través de las salpinges y predisponen el riesgo de embarazo ectópico crónico, incluso un tratamiento de embarazo ectópico con metotrexato no exitoso puede predisponer a la formación de una masa pélvica sin llegar a dar la clínica de un embarazo ectópico roto.³⁻⁵

En 2021, se realizó un metaanálisis en el que se sugiere que la endometriosis aumenta el riesgo de complicaciones del embarazo temprano con OR de 1.46 a 2.1 [IC 95% 1.67-2.79] para EE. Existen dos mecanismos teóricos relacionados en el desarrollo de EEC. El primero se debe a la alteración de la relación tubo-ovárica donde el transporte del blastocisto se ve afectada por la formación de adherencias tubo ováricas por lesiones endometriósicas en las trompas o endometriomas. El segundo, involucra la producción de citocinas proinflamatorias que genera salpingitis crónica con disminución del movimiento ciliar y peristaltismo de las trompas uterinas.³

En la endometriosis las vías encargadas de la adecuada implantación y decidualización del endometrio como el factor inhibidor leucemoide (LIF) se encuentran alteradas por la resistencia a la progesterona que resulta del microambiente inflamatorio secundario al aumento de interleucina 6 (IL-6), lo que genera crecimiento disminuido de vellosidades coriónicas, que forma una masa pélvica autolimitada por el estado inflamatorio y las alteraciones anatómicas.³

La característica principal de esta variante clínica es la concentración baja o incluso negativa de fracción beta de la

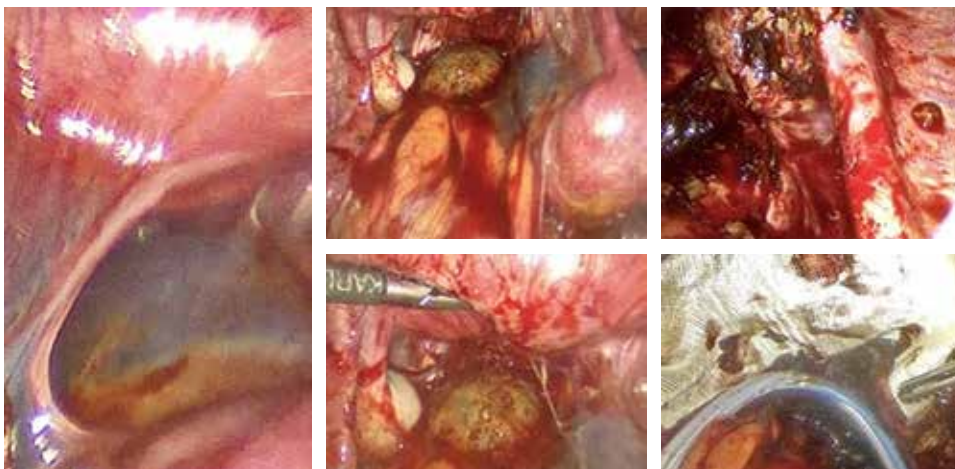


Figura 2:

En la imagen de la derecha se observa proceso adherencial; imágenes del centro, masa anexial en salpínges correspondiente a embarazo ectópico crónico; e imágenes de la derecha, lecho quirúrgico y colocación de antiadherente (Interceed) y drenaje.

hormona gonadotropina coriónica humana (hCG-B) debido al menor número de vellosidades coriónicas, convirtiéndolo en un reto diagnóstico para el abordaje de tumoraciones pélvicas.³ Si la hCG-B presenta concentraciones séricas elevadas, asemeja tumores germinales como disgerminomas, teratomas inmaduros y tumores del seno endodérmico, los cuales deben descartarse como diagnósticos diferenciales.^{2,4}

La presentación clínica del EEC cursa con dolor abdominal como el síntoma más frecuente (71%), sangrado transvaginal irregular (55%), presencia de tumoración anexial (48%) y hCG-B negativa (32%), hasta 18% de los casos las pacientes cursan de forma asintomática.²

El ultrasonido es el método inicial para el abordaje diagnóstico que sugiere datos de masa anexial compleja con ausencia de vascularidad o formación de abscesos. Dentro de los laboratorios se llega a presentar elevación de la cuenta leucocitaria y de marcadores de respuesta inflamatoria.^{2,3} El diagnóstico definitivo es histopatológico al corroborar la presencia de vellosidades coriónicas degeneradas, necrosis, hematocele, fibrosis y adherencias.²

CONCLUSIONES

El EEC es una entidad poco frecuente y se debe tener como diagnóstico diferencial a tomar en cuenta en pa-

cientes en edad fértil con la presencia de masas anexiales complejas.

Cualquier estado inflamatorio crónico puede alterar el transporte del ovocito, crear un microambiente inflamatorio que promueve la formación de masas pélvicas sin llegar a dar la clínica de un embarazo ectópico roto.

La cirugía laparoscópica es el abordaje ideal, sin embargo, puede representar un reto para el ginecólogo por las adherencias y alteraciones anatómicas.

REFERENCIAS

1. O'Neill D, Pounds R, Vella J, Singh K, Yap J. The diagnostic conundrum of chronic ectopic pregnancy: a case report. *Case Rep Womens Health*. 2018; 20: e00086.
2. Tempfer CB, Dogan A, Tischoff I, Hilal Z, Rezniczek GA. Chronic ectopic pregnancy: case report and systematic review of the literature. *Arch Gynecol Obstet*. 2019; 300 (3): 651-660.
3. Yong PJ, Matwani S, Brace C, Quaiattini A, Bedaiwy MA, Albert A et al. Endometriosis and ectopic pregnancy: a meta-analysis. *J Minim Invasive Gynecol*. 2020; 27 (2): 352-361.e2.
4. Farland LV, Prescott J, Sasamoto N, Tobias DK, Gaskins AJ, Stuart JJ et al. Endometriosis and risk of adverse pregnancy outcomes. *Obstet Gynecol*. 2019; 134 (3): 527-536.
5. Escobar-Padilla B, Perez-López CA, Martínez-Puon H. Factores de riesgo y características clínicas del embarazo ectópico. *Rev Med Inst Mex Seg Soc*. 2017; 55 (3): 278-285.