



# Craneotomía con resección tumoral en paciente despierto: ¿desafío anestésico o riesgo innecesario?

## Craniotomy with tumor resection in an awake patient: anesthetic challenge or unnecessary risk?

Moisés Daniel Serrano Merlín,<sup>\*,‡,§</sup> Abisaid Jonathan Salinas Memije,<sup>\*,¶</sup>  
Ramiro Millán Martínez,<sup>\*,‡</sup> Nery Alberta Alvarado Bonilla<sup>\*,||</sup>

**Citar como:** Serrano MMD, Salinas MAJ, Millán MR. Craneotomía con resección tumoral en paciente despierto: ¿desafío anestésico o riesgo innecesario?. Acta Med GA. 2025; 23 (1): 58-59.

### Resumen

**Introducción:** la craneotomía despierta para la resección de lesiones en áreas motoras o elocuentes requiere técnicas anestésicas precisas para controlar los niveles de conciencia durante la cirugía y realizar pruebas neuropsicológicas intraoperatorias. Esto plantea desafíos farmacológicos, de permeabilidad de la vía aérea, profundidad anestésica y monitoreo para los anestesiólogos. **Reporte de caso:** mujer de 64 años con tumor frontoparietal derecho que se sometió a una craneotomía. La técnica anestésica involucró anestesia intravenosa total inicial, bloqueo del cuero cabelludo y una transición posterior a la sedación consciente para la resección del tumor, lo que permitió una evaluación neuropsicológica en tiempo real. La evolución postoperatoria fue favorable, demostrando la viabilidad y seguridad de la técnica dormido-despierto.

**Palabras clave:** craneotomía con paciente despierto, neuromonitorización anestésica, anestesia total intravenosa, anestesia regional.

### Abstract

**Introduction:** awake craniotomy for resection of lesions involving motor or eloquent areas demands precise anesthetic techniques to control consciousness levels during surgery and conduct intraoperative neuropsychological testing. This presents pharmacological, airway permeability, anesthetic depth, and monitoring challenges for anesthesiologists. **Case report:** a 64-year-old female with a right frontoparietal tumor underwent a craniotomy. The anesthetic technique involved initial total intravenous anesthesia, scalp block, and subsequent transition to conscious sedation for tumor resection, allowing real-time neuropsychological assessment. Postoperative evolution was favorable, demonstrating the feasibility and safety of the asleep-awake technique.

**Keywords:** awake craniotomy, anesthetic neuromonitoring, total intravenous anesthesia, regional anesthesia.

## INTRODUCCIÓN

La craneotomía con paciente despierto para resección de lesiones que involucren áreas motoras o elocuentes es un procedimiento de cirugía neurológica que exige el manejo preciso de técnicas anestésicas diversas y complementarias para lograr el control del nivel de conciencia deseado durante el abordaje quirúrgico y la realización de pruebas neuropsicológicas transoperatorias. Para el anestesiólogo

es un reto a nivel farmacológico, permeabilidad de la vía aérea, profundidad anestésica, monitoreo y, ante todo, la seguridad del paciente durante el perioperatorio.<sup>1-5</sup>

## CASO CLÍNICO

Paciente femenino de 64 años con diagnóstico de lesión tumoral frontoparietal derecha, con antecedente de cáncer colorrectal en remisión. Plan quirúrgico: craneotomía para

\* Hospital Angeles Puebla. Puebla, México.

‡ Residente de Anestesiología.

§ ORCID: 0000-0001-5336-4682

¶ Anestesiólogo pediatra. Jefe de Enseñanza de la Unidad de Quemados del Hospital del Niño Poblano. Puebla, México.

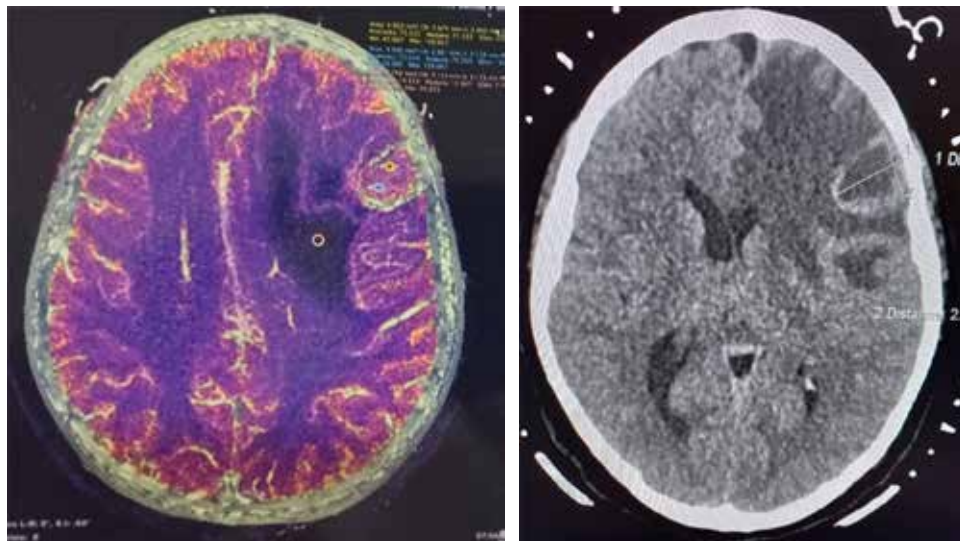
|| Profesor titular de la residencia en Anestesiología.

### Correspondencia:

Moisés Daniel Serrano Merlín

Correo electrónico: mdserranomerlin@gmail.com

Aceptado: 02-02-2024.



**Figura 1:**

Imágenes radiológicas de la tumoración desplazando la línea media.

resección tumoral (Figura 1). Técnica anestésica: inicialmente bajo anestesia total endovenosa con perfusión de dexmedetomidina, remifentanilo y propofol; vía aérea asegurada con mascarilla laríngea Supreme 4. Se realiza bloqueo de escalpe de seis zonas, bilateral, con ropivacaína al 0.5% y se coloca fijador craneal. Tras la craneotomía, se disecan meninges e inicia la emersión de anestesia general para realizar la resección tumoral. Se mantiene paciente bajo sedación consciente con anestesia total intravenosa (TIVA, por sus siglas en inglés) (remifentanilo y dexmedetomidina); se realizan pruebas neuropsicológicas durante la resección tumoral, sin alteraciones. Se termina el procedimiento quirúrgico y la paciente egresa a hospitalización para vigilancia. Tras una evolución y controles de imagen favorables, la paciente es egresada a domicilio sin alteraciones neurológicas.

## DISCUSIÓN

La craneotomía con paciente despierto para resección de lesiones en áreas motoras o elocuentes presenta un desafío anestésico significativo, pero sus beneficios clínicos y neuropsicológicos subrayan su valía. A nivel anestésico, la complejidad radica en la farmacología, permeabilidad de la vía aérea, profundidad anestésica y monitoreo constante, siendo la seguridad del paciente prioritaria.<sup>1-5</sup>

Sin embargo, la realización exitosa de la craneotomía con el paciente despierto abre oportunidades únicas para evaluar funciones corticales en tiempo real, lo que optimiza la precisión quirúrgica. Nuestro caso clínico ilustra cómo la transición desde anestesia total hasta sedación consciente, con pruebas neuropsicológicas durante la resección tumoral, permitió evaluar funciones corticales sin comprometer la seguridad. Esta aproximación ofrece una comprensión

más completa de la función cerebral durante la cirugía, mejorando la planificación y ejecución quirúrgica.<sup>5</sup>

Aunque el procedimiento representa un reto anestésico, los resultados postoperatorios favorables respaldan la viabilidad de esta técnica. La paciente fue dada de alta sin alteraciones neurológicas, lo cual evidencia que la craneotomía con paciente despierto no solo es un desafío superable, sino también una herramienta valiosa para la neurocirugía. Este enfoque integrado mejora la seguridad, precisión y resultados clínicos, posicionando la craneotomía con paciente despierto como una opción beneficiosa en la resección de lesiones cerebrales delicadas.

## CONCLUSIÓN

La técnica anestésica de paciente dormido-despierto constituye un desafío que debe permitir la evaluación precisa y en tiempo real de funciones corticales durante la resección de lesiones que la involucren.

## REFERENCIAS

1. Kim SH, Choi SH. Anesthetic considerations for awake craniotomy. *Anesth Pain Med (Seoul)*. 2020; 15 (3): 269-274.
2. Ramírez-Segura EH, Batáz-Pita BY. Abordaje Perioperatorio en Cirugía neurológica con El Paciente Despierto. *Rev Mex Anestesiología*. 2022; 45 (2): 114-120.
3. Natalini D, Ganau M, Rosenkranz R, Petrinic T, Fitzgibbon K, Antonelli M et al. Comparison of the asleep-awake-asleep technique and monitored anesthesia care during awake craniotomy: a systematic review and meta-analysis. *J Neurosurg Anesthesiol*. 2020; 34 (1): e1-e13.
4. Madriz-Godoy MM, Trejo-Gallegos SA. Anaesthetic technique during awake craniotomy. Case report and literature review. *Rev Medica Hosp Gen Mex*. 2016; 79 (3): 155-160.
5. Sewell D, Smith M. Awake craniotomy: anesthetic considerations based on outcome evidence. *Curr Opin Anaesthesiol*. 2019; 32 (5): 546-552.