



Acta de Otorrinolaringología & Cirugía de Cabeza y Cuello

www.revista.acorl.org.co



Trabajos originales

Nasoangiofibroma juvenil: serie de casos y experiencia en el manejo endovascular y quirúrgico en un centro de cuarto nivel

Juvenile nasoangiofibroma: series of cases and experience in endovascular and surgical management in a fourth level center

Juan Camilo Zapata*, Sara Elizabeth Cruz-Clavijo**, Gabriel Vargas-Rosales***, Andrés Vargas-Rosales****, Laura Daniela Ramírez*****, Juan Pablo Uribe-Torrado*****, Lina María Jiménez-Rozo*****, Pablo Vargas*****, Carolina Mora*****, Alberto Caballero*****.

* Residente de Neurocirugía, Hospital Militar Central/Universidad Militar Nueva Granada. Bogotá, Colombia. ORCID: <https://orcid.org/0000-0003-2333-1390>

** Residente de Otorrinolaringología, Hospital Militar Central/Universidad Militar Nueva Granada. Bogotá, Colombia. ORCID: <https://orcid.org/0000-0002-0466-909X>

*** Residente de Neurocirugía, Hospital Militar Central/Universidad Militar Nueva Granada. Bogotá, Colombia. ORCID: <https://orcid.org/0009-0006-3112-0867>

**** Residente de Neurocirugía, Hospital Militar Central/Universidad Militar Nueva Granada. Bogotá, Colombia. ORCID: <https://orcid.org/0000-0003-0435-3340>

***** Médico general, Universidad Militar Nueva Granada. Bogotá, Colombia. ORCID: <https://orcid.org/0009-0004-1176-4118>

***** Médico general, Universidad Militar Nueva Granada. Bogotá, Colombia. ORCID: <https://orcid.org/0000-0001-7035-6828>

***** Médico general, Universidad Militar Nueva Granada. Bogotá, Colombia. ORCID: <https://orcid.org/0009-0003-5304-9609>

***** Estudiante de Medicina, Universidad Militar Nueva Granada. Bogotá, Colombia. ORCID: <https://orcid.org/0000-0002-0519-2430>

***** Otorrinolaringóloga, Hospital Militar Central. ORCID: <https://orcid.org/0000-0002-4257-2379>

***** Neurocirujano endovascular, Hospital Militar Central. ORCID: <https://orcid.org/0009-0009-3520-4955>

Forma de citar: Zapata JC, Cruz-Clavijo SE, Vargas-Rosales G, Vargas-Rosales A, Ramírez LD, Uribe-Torrado JP, Jiménez-Rozo LM, Vargas P, Mora C, Caballero A. Nasoangiofibroma juvenil: serie de casos y experiencia en el manejo endovascular y quirúrgico en un centro de cuarto nivel. Acta otorrinolaringol. cir. cabeza cuello. 2024;52(2) 100 - 106. DOI.10.37076/acorl.v52i2.750

Correspondencia:

Dra. Lina María Jiménez-Rozo

E-mail: Est.lina.jimenez@unimilitar.edu.co

Dirección: Calle 163 # 54c-34, Bogotá, Colombia

Teléfono: 3214360666

INFORMACIÓN DEL ARTÍCULO

Historia del artículo:

Recibido: 23 de octubre de 2023

Evaluado: 02 de mayo 2024

Aceptado: 18 de julio 2024

Palabras clave (DeCS):

Angiofibroma, embolización terapéutica, hemorragia.

RESUMEN

Introducción: el nasofibrofibroma juvenil (NJ) es un tumor benigno, muy vascularizado, observado en adolescentes varones, el cual tiene un comportamiento muy agresivo por su rápido crecimiento y extensión a estructuras adyacentes. El manejo es la resección quirúrgica de la lesión; sin embargo, debido a su alto riesgo de sangrado intraoperatorio, en los últimos años se optó por la embolización previa a la intervención, actualmente con materiales como líquido embólico (Onyx) y micropartículas, los cuales reducen las complicaciones. **Objetivo:** describir y evaluar el agente embolizante utilizado, arteria nutricia principal, porcentaje embolizado, tiempo transcurrido entre embolización e intervención quirúrgica, requerimiento de transfusión sanguínea, complicaciones y recurrencia relacionados con el sistema de clasificación de la UMPC. **Materiales y métodos:** estudio de tipo descriptivo, retrospectivo, en el que se tomaron un total de 9 pacientes con NJ confirmado por estudio histopatológico. El total de los pacientes recibieron manejo endovascular y, posteriormente, fueron sometidos a resección quirúrgica. Se identificaron 9 pacientes hombres con diagnóstico de NJ con una edad promedio de 19 años, quienes fueron sometidos a embolización transarterial; 5 casos con Onyx 18 y 4 casos con micropartículas de diferentes tamaños, obteniendo un porcentaje de obliteración del volumen tumoral del 85%; 2 casos de complicaciones, quienes requirieron transfusión de hemoderivados con posterior mejoría y 1 caso de recurrencia a los 12 meses. **Conclusión:** con base en esta experiencia, se pudo concluir que el manejo quirúrgico endoscópico, precedido por embolización bien sea con líquido embólico o micropartículas, es efectivo en el manejo de NJ.

ABSTRACT

Introduction: Juvenile nasofibrofibroma (JN) is a benign, highly vascularized tumor, observed in male adolescents, which has a very aggressive behavior due to its rapid growth and extension to adjacent structures. Management is surgical resection of the lesion; however, given its high risk of intraoperative bleeding, embolization before the intervention has been chosen in recent years, currently with materials such as embolic fluid (Onyx) and microparticles which reduce complications. **Objective:** Describe and evaluate the embolizing agent used, main nutrient artery, percentage embolized, the time elapsed between embolization and surgical intervention, blood transfusion requirement, complications, and recurrence related to the UMPC classification system. **Materials and methods:** This was a descriptive, retrospective study, in which 9 patients with JN confirmed by histopathological study were taken. All patients received endovascular management and subsequently underwent surgical resection. 9 male patients with a diagnosis of NJ with an average age of 19 years were identified, who underwent transarterial embolization; 5 cases with onyx 18, and 4 cases with microparticles of different sizes, obtaining a percentage of obliteration of the tumor volume. 85%; 2 cases of complications requiring transfusion of blood products with subsequent improvement, 1 recurrence after 12 months. **Conclusion:** Based on our experience, it could be concluded that endoscopic surgical management, preceded by embolization with either embolic fluid or microparticles, is effective in managing JN.

Key words (MeSH):

Angiofibroma, Embolization, Therapeutic, Hemorrhage.

Introducción

El nasofibrofibroma juvenil (NJ) es una rara patología tumoral benigna de la cavidad nasal, la cual afecta predominantemente a hombres jóvenes, lo que representa alrededor de un 0,05% de todas las neoplasias de cabeza y cuello (1). Se caracteriza por lesiones altamente vascularizadas y de

crecimiento rápido y agresivo que puede tener extensión craneal y estructuras adyacentes (2). Su compleja red vascular está suministrada por una variedad extensa de ramas que proceden de la arteria carótida externa y arteria carótida interna, incluyendo anastomosis entre estas, lo cual es un factor determinante al momento de realizar cualquier procedimiento endovascular (3).

Por otro lado, se han propuesto varios sistemas de estadiificación descritos en la literatura para evaluar la extensión del tumor. Dentro de las clasificaciones más utilizadas se encuentran: Andrews (Fisch), Chandler y Radkowski (4). En la actualidad, con el avance tecnológico tanto en el área endovascular como endoscópica en la base del cráneo, se han acogido nuevas alternativas como el sistema de clasificación de la University of Pittsburgh Medical Center (UMPC) (Tabla 1). Este está enfocado en el papel de la vascularización del tumor residual por la arteria carótida interna (ACI) después de la embolización y la vía de extensión intracraneal (medial o lateral a la ACI y el seno cavernoso) como factores importantes para determinar la factibilidad de resección endoscópica y el riesgo de tumor residual o recurrente (4), la cual se adoptó para llevar a cabo el estudio actual. Los tumores en los grados I y II reciben toda su irrigación de las ramas de la arteria carótida externa (ECA) y se extirpan fácilmente (después de la embolización) mediante técnicas endoscópicas con poca morbilidad; los de grado III son de riesgo intermedio; y los de grado IV y V son difíciles de tratar debido al importante suministro de sangre de la ACI (4).

Tabla 1. Sistema de clasificación para angiofibromas de la UPMC según la localización o extensión

Grados	Localización o extensión
I	Cavidad nasal, fosa medial pterigopalatina.
II	Senos paranasales, fosa pterigopalatina lateral, sin vascularización residual.
III	Erosión de la base de cráneo orbita, fosa infratemporal, sin vascularización residual.
IV	Erosión de la base de cráneo, orbita, fosa infratemporal, con vascularización residual.
V	Extensión extracraneal, vascularización residual. M: medial; L: lateral.

Modificada de: Snyderman CH, et al. Arch Otolaryngol Head Neck Surg. 2010;136(6):588-94.

Varias modalidades de tratamiento se han llevado a cabo durante los últimos años, sin embargo, la resección quirúrgica sigue siendo el gold standard (1, 4). No obstante, dado su alta vascularidad y, por ende, alto riesgo de sangrado intraoperatorio, la embolización prequirúrgica tanto transarterial como punción directa ha tomado fuerza año tras año (1, 4). Este reporte de casos se realizó haciendo énfasis en un nasosangiofibroma embolizado con líquido embólico (Onyx) y micropartículas; asimismo, se compararon las dos técnicas de embolización, resultados y complicaciones. A partir de una revisión retrospectiva de los casos de NJ sometidos a embolización previa a procedimientos quirúrgicos endoscópicos, se evaluaron el agente embólico utilizado, la arteria nutricia principal, el porcentaje embolizado, el tiempo transcurrido entre embolización y la intervención quirúrgica, junto con los resultados posquirúrgicos como transfusión, complicaciones y recurrencia, relacionados con el sistema de clasificación de la UPMC.

Materiales y métodos

Se tomaron pacientes sometidos a embolización previa a cirugía endoscópica endonasal con diagnóstico de NJ desde 2017 hasta julio 2023. El estudio fue aprobado previamente por el comité de ética del Hospital Militar Central. Se analizaron los datos en bases realizadas según la información recolectada en relación con el tipo de estudio (revisión de serie de casos) retrospectivo. Se revisaron historias clínicas de los casos con NJ comprobados histopatológicamente tratados que fueron llevados a embolización prequirúrgica (**Figura 1**), con posterior intervención quirúrgica endoscópica transnasal. Fueron nueve casos, de los cuales se analizaron variables como sexo, edad, agente embolizante utilizado, arteria nutricia principal, porcentaje embolizado, tiempo transcurrido entre embolización e intervención quirúrgica

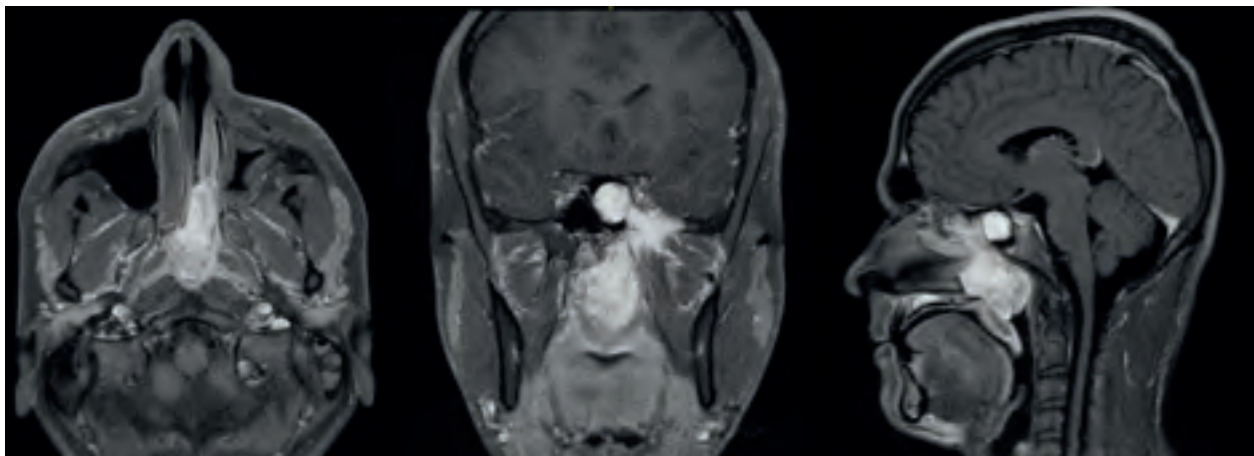


Figura 1. Resonancia magnética (RM) en T1 con contraste axial (A), coronal (B) y sagital (C). Se observa lesión de contornos lobulados bien definidos, localizada en la región posterior de la cavidad nasal izquierda y ocupando la totalidad de la nasofaringe, con extensiones al seno esfenoidal y lateral a través de la fisura pterigopalatina ensanchada al espacio masticatorio infragomático. Presenta realce intenso heterogéneo con el medio de contraste, con sugerencia de estructuras de apariencia vascular. Imágenes tomadas de historia clínica.

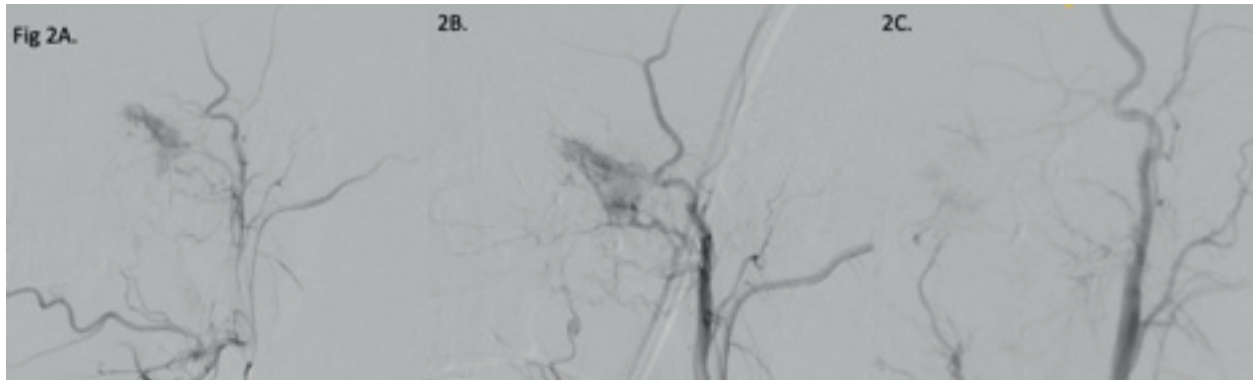


Figura 2. Embolización transarterial de NJ grado UMPC III. En A y B se observa una sombra vascular con relación al nasoangiofibroma, con irrigación dependiente principalmente a partir de la arteria esfenopalatina izquierda, rama de la arteria maxilar interna izquierda. En C se observa una arteriografía de control posoperatoria, donde se observa ausencia de sombra vascular posterior a embolización con líquido embolizante Onyx, con una embolización >90%. Imagen tomada del paciente.

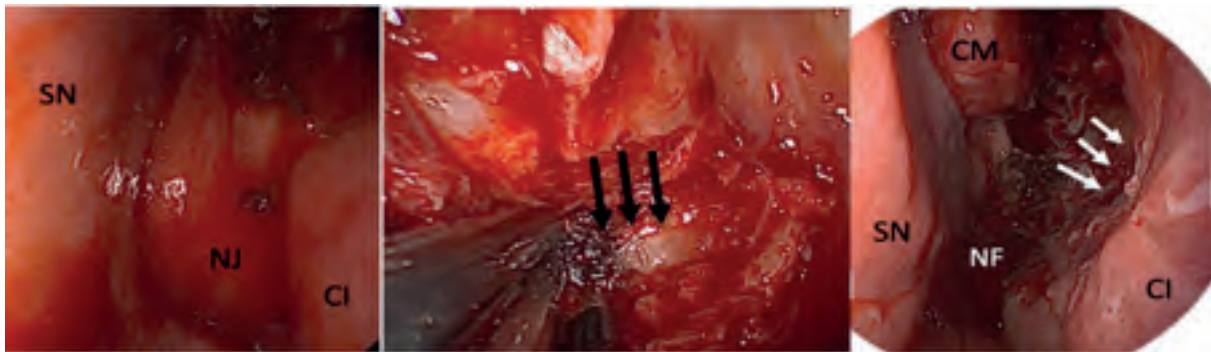


Figura 3. Vista endoscópica durante el procedimiento en fosa nasal izquierda. A. NJ que obstruye la cavidad nasal y protruye entre el cornete inferior (CI) y el septum nasal (SN). B. Exposición de agujero esfenopalatino con la arteria esfenopalatina (AEP) (flechas negras). C. Resección completa de lesión, con posterior visualización de nasofaringe (NF) y antróstomía maxilar (flechas blancas). Imágenes tomadas del paciente.

endoscópica, clasificación de la lesión basada en la UMPC, pérdida de sangre intraoperatoria, requerimiento de transfusión sanguínea, complicaciones y recurrencia.

Procedimiento endovascular

El procedimiento se llevó a cabo con previo conocimiento de los pacientes acerca de riesgos y complicaciones tanto quirúrgicas como anestésicas. El total de los casos recibieron anestesia general; luego, se realizó una punción de arteria femoral derecha, se posicionó el introductor femoral, se ascendió hasta la carótida externa e interna con un catéter vertebral 5F a 6F sobre la guía hidrofílica 0,035, y se procede a realizar inicialmente una arteriografía diagnóstica, identificando los principales vasos nutricios. Posteriormente, se ascienden los catéteres guía 6F, para lo cual se utilizaron catéteres Envoy o Judkins según la anatomía vascular del paciente hasta alcanzar selectivamente las arterias nutricias del tumor; seguido a lo anterior se ascienden los microcatéteres, que variaron dependiendo del paciente y del material embólico a utilizar (se encontraron Rebar, Provider, Marathon y Apollo); así mismo, las microguías utilizadas fueron Neu-

roskout, principalmente en el manejo con micropartículas, Avigo y Mirage para el manejo con Onyx 18. A continuación, se realizó la embolización utilizando micropartículas con diferentes tamaños, que van desde 100 a 300 μm y 300 a 700 μm , en una infusión lenta o embolización con líquido embólico Onyx 18. Al finalizar, se realizó una arteriografía diagnóstica de control tanto de la arteria carótida interna como de la arteria carótida externa para evaluar el porcentaje de arterias nutricias embolizadas (**Figura 2**).

Procedimiento Endoscópico

El tipo de abordaje endoscópico utilizado dependió de la localización y la extensión del tumor, valorado previamente con estudios imagenológicos con tomografía axial computarizada (TAC), RMN de senos paranasales y endoscópicos y, previo al procedimiento, la embolización. Uno de los puntos clave en todos los procedimientos fue la exposición del agujero esfenopalatino por medio de una antróstomía media, tratando de realizar la resección completa de la lesión en la mayoría de los casos, todos realizados por vía endoscópica exclusiva (**Figura 3**).

Resultados

Se tomaron un total de nueve pacientes diagnosticados con NJ, todos de sexo masculino, con un promedio de edad de 19 años y un rango entre los 14 y 26 años. El total de los pacientes se llevaron a embolización transarterial, de los cuales 5 se embolizaron con Onyx 18 y 4 con micropartículas de diferentes tamaños. En la mayoría de los casos (77,7%), el vaso nutricional fue la arteria maxilar superior y un caso de la arteria oftálmica. En promedio, se logró un volumen de embolización del 85% de los tumores, no hubo complicaciones en cuanto a sangrado, eventos isquémicos cerebrales, hematomas pospunción o complicaciones anestésicas. Posterior a el manejo inicial endovascular, el total de pacientes se intervinieron quirúrgicamente por parte del servicio de otorrinolaringología; en promedio, la resección quirúrgica del tumor se llevó a cabo a los 6,4 días y el promedio de sangrado intraoperatorio fue de 1238 cc (rango entre 200 a 3000 cc); dos casos requirieron transfusión de hemoderivados al presentar una mayor cantidad de sangrado (2500 y 3000 cc). Es importante resaltar que estos mismos dos pacientes fueron quienes obtuvieron grados III y IV según la clasificación UPMC utilizada para este estudio, lo cual significa que son lesiones con mayor extensión y persistencia vascularización a pesar de la embolización inicial. Otro caso grado IV no requirió de transfusiones y tuvo adecuada evolución, el resto de pacientes tuvieron grados de II-III; solo un caso requirió de segunda embolización más resección quirúrgica por recurrencia a los 12 meses después de los procedimientos iniciales. Ningún caso presentó complicaciones posquirúrgicas neurológicas (**Tabla 2**).

Las variables tomadas a revisar fueron: edad, sexo, arteria nutricia, tiempo entre procedimiento, embolización de tumor, material de embolización, clasificación UPMC, sangrado, requerimiento de transfusión, recurrencia y complicaciones. Elaboración propia de los autores.

Discusión

El NJ es una lesión tumoral benigna que se da principalmente en hombres jóvenes, como se evidencia en el presente estudio, donde todos los casos fueron en pacientes de sexo masculino con edad en promedio de 19 años. Esta lesión es característicamente agresiva por su rápido crecimiento y vascularización, lo cual hace que su manejo definitivo (la resección quirúrgica) sea aún más retador para el cirujano y condicione una alta tasa de sangrado intraoperatorio, remanentes posquirúrgicos y recurrencia (4). Es por esto por lo que la comprensión de la angioarquitectura de los tumores vasculares es fundamental para la planificación quirúrgica, así como la embolización prequirúrgica (5). Está descrito que la lesión se origina de la pared posterolateral de la cavidad nasal, cerca del margen superior del foramen esfenopalatino, con posterior extensión hacia la cavidad nasal, los senos maxilares y la fosa craneal (1, 4, 5); esto explica los signos y los síntomas principales, que son epistaxis y obstrucción.

En los últimos años, el abordaje endoscópico ha aumentado su popularidad por sus múltiples ventajas sobre los transfaciales externos, incluidos la evitación de incisiones faciales, osteotomías y placas óseas, lo que disminuye el riesgo de alteraciones craneofaciales en pacientes jóvenes. Adicional, el campo de visión ampliado y la vista en ángulo están asociados con una inspección y exposición más completas de la cavidad de resección, siendo este un principio clave en el abordaje endoscópico del NJ sin traumatizar su superficie, para minimizar el sangrado, y con un tiempo de hospitalización más corto (4).

En la literatura se describe que la aplicación de embolización prequirúrgica contribuye fundamentalmente a la resección quirúrgica del tumor, principalmente durante el manejo intraoperatorio, tiene una participación crítica en la disminución del sangrado y, secundario a esto, da una mejor visibilidad al cirujano, lo que contribuye a una mejor iden-

Tabla 2. Base de datos realizada con la información obtenida de las historias clínicas revisadas de acuerdo con las variables seleccionadas a estudiar

Casos	Edad	Sexo	Arteria nutricia	Tiempo entre procedimientos	Embolización tumor (%)	Material embolización	Clasificación UPMC	Sangrado (CC)	Transfusión	Recurrencia	Complicaciones
1	19	M	A. Oftálmica	48 horas	85	Micropartículas	IV	2500	3 UGR	No	No
2	14	M	A. Maxilar interna	24 horas	100	Micropartículas	II	250	No	No	No
3	18	M	A. Maxilar interna	48 horas	60	Micropartículas	III	3000	3 UGR	No	No
4	18	M	A. Maxilar interna	96 horas	100	Micropartículas	II	400	No	No	No
5	19	M	A. Maxilar interna	120 horas	90	Onyx 18	II	1600	No	No	No
6	19	M	A. Maxilar interna	10 días	70	Onyx 18	II	500	No	No	No
7	26	M	A. Maxilar interna	120 horas	100	Onyx 18	II	200	No	Si	No
8	20	M	A. Maxilar interna	96 horas	90	Onyx 18	IV	1000	No	No	No
9	21	M	A. Maxilar interna	25 días	80	Onyx 18	III	1700	No	No	No

tificación de las estructuras anatómicas durante la cirugía, disminuye el tiempo quirúrgico, permite una resección completa de la lesión con menor sangrado y, por ende, disminuye la morbilidad quirúrgica (6).

El tiempo descrito y recomendado para ejecutar la resección quirúrgica es de 24 a 48 horas posterior a la embolización (4, 6). En este estudio, tres casos se operaron dentro de este rango de tiempo; sin embargo, llama la atención que dos de los pacientes que tuvieron mayor sangrado requiriendo transfusión de hemoderivados, se operaron dentro de este rango aconsejado, mientras que los pacientes que se operaron a las 120 horas hasta 25 días posteriores al manejo endovascular presentaron sangrados mucho más controlados, en promedio 800 cc frente a 3000 cc de los pacientes operados en menor rango de tiempo. Lo anterior puede estar asociado con que en el procedimiento endovascular de los dos casos de sangrado intraoperatorio se obtuvieron porcentajes de volumen de oclusión de 85% y 60%, lo que posiciona a estos pacientes en la escala de la UPMC en grados III y IV, entendiéndose esto como lesiones con mayor extensión a estructuras adyacentes como base de cráneo, mayor riesgo de sangrado, vascularización tumoral residual, complicaciones y recurrencia. Esta última variable fue vista en solo un caso que, al ser grado IV con un primer volumen de embolización del 90%, presentó recurrencia al año del primer procedimiento quirúrgico, requirió dos embolizaciones e intervenciones quirúrgicas adicionales y, finalmente, radioterapia.

Inicialmente, el manejo endovascular como método prequirúrgico para el manejo del NJ se llevó a cabo en 1972 por Robertson y colaboradores, quienes fueron los primeros en realizar el procedimiento utilizando esferas de Silastic impregnadas de bario. Posteriormente, y a medida que el campo endovascular se fortaleció, se empezaron a utilizar diversos materiales como seda, gelfoam, pegamento de fibrina y esferas de gelatina. En la actualidad, los materiales más utilizados son el líquido embólico y particulado, siendo superiores los agentes líquidos debido a sus propiedades de precipitación más lenta (7), lo que permite una penetración más profunda dentro de la vasculatura, menor número de cateterizaciones y demás ventajas. Adicionalmente, en esta serie de casos se observó cómo la arteria nutricia principal fue la arteria maxilar interna, en la mayoría de los casos su rama esfenopalatina y en un caso arteria oftálmica, se utilizaron ambos agentes: Onyx 18 (5 casos) y microesferas (4 casos).

El promedio de volumen embolizado de ambos oscila dentro del mismo rango (86% a 88%); no obstante, las dos complicaciones descritas (sangrado que requirió de transfusión) se observaron en pacientes que fueron tratados con microesferas. Llama la atención que el volumen de embolización de uno de ellos no estuvo dentro del rango esperado (60%), lo que podría estar asociado con mayor sangrado y, por ende, requerimiento de soporte transfusional. Esto resalta que una de las desventajas del uso de este material es que las partículas se disipan con el tiempo, lo que permite la revascularización del tumor (1, 7, 8) y pudo haber contribuido.

Por otro lado, se destaca que en pacientes tratados con Onyx, quienes no se llevaron a procedimiento quirúrgico dentro del tiempo sugerido (48-72 horas) si no que por el contrario se intervinieron en un tiempo mayor a 96 horas, no presentaron complicaciones en cuanto a sangrado. Por lo demás no se presentaron novedades adicionales ni procedimientos endovasculares o quirúrgicos (9-11).

Algunas de las limitaciones de este estudio son el tamaño de la muestra ya que, al ser una patología no muy común, además las pérdidas de sangre reportadas, son estimaciones y aproximaciones obtenidas de descripciones quirúrgicas y registros de anestesia. Se espera incrementar el número de pacientes con el fin de realizar un análisis más completo y preciso.

Conclusión

La embolización transarterial es altamente recomendada en el manejo prequirúrgico de pacientes con NJ, ya que brinda al cirujano mejor visibilidad e identificación anatómica y asegura una resección completa en un mayor porcentaje, lo que reduce la pérdida sanguínea y, por ende, el requerimiento de transfusiones, lo que minimiza el tiempo quirúrgico y la incidencia de recurrencia. En esta experiencia, el uso de agentes embólicos líquidos (Onyx) tuvo mejores resultados en cuanto a la disminución de sangrado y requerimiento de transfusiones teniendo en cuenta el tiempo transcurrido después de la embolización (mayor a 96 horas); sin embargo, con ambos agentes (micropartículas y embólico) se logró en la cirugía una adecuada resección del tumor sin complicaciones mayores ni mortalidad, y solo se evidenció un caso de recurrencia al año.

Agradecimientos

A la Dra. Carolina Mora y Dr Caballero por sus enseñanzas y pasión por lo que hacen, que nos retan a ser mejores. A los pacientes que siempre son nuestra fuente de inspiración

Financiación

Los autores declaran que este proyecto no recibió financiación

Conflicto de intereses

Los autores declaran no tener conflictos de interés para este artículo.

Declaración de autoría

Juan Camilo Zapata tuvo la idea del artículo

Consideraciones éticas

Los autores declaran no haberse afectado los aspectos éticos de los pacientes durante la realización del estudio.

REFERENCIAS

1. Elhammady MS, Johnson JN, Peterson EC, Aziz-Sultan MA. Preoperative embolization of juvenile nasopharyngeal angiofibromas: transarterial versus direct tumoral puncture. *World Neurosurg.* 2011;76(3-4):328-34; discussion 263-5. doi: 10.1016/j.wneu.2010.11.011
2. Martins MB, de Lima FV, Mendonça CA, de Jesus EP, Santos AC, Barreto VM, et al. Nasopharyngeal angiofibroma: Our experience and literature review. *Int Arch Otorhinolaryngol.* 2013;17(1):14-9. doi: 10.7162/S1809-97772013000100003
3. Rosenbaum-Halevi D, Lopez-Rivera V, Turkmani A, Sanzgiri A, Zeineddine HA, Luong A, et al. A safer endovascular technique for pre-operative embolization of juvenile nasopharyngeal angiofibroma: avoiding the pitfalls of external carotid artery - internal carotid artery anastomoses. *J Cerebrovasc Endovasc Neurosurg.* 2020;22(2):97-105. doi: 10.7461/jcen.2020.22.2.97
4. Safadi A, Schreiber A, Fliss DM, Nicolai P. Juvenile Angiofibroma: Current Management Strategies. *J Neurol Surg B Skull Base.* 2018;79(1):21-30. doi: 10.1055/s-0037-1615810
5. Vakharia K, Lim J, Waqas M, Tso MK, Levy EI, Siddiqui AH, et al. Preoperative Embolization of Fisch Grades II-IVa Juvenile Nasopharyngeal Angiofibromas: Transarterial Embolization in the Age of Onyx. *Cureus.* 2021;13(6):e15804. doi: 10.7759/cureus.15804
6. Giorgianni A, Molinaro S, Agosti E, Terrana AV, Vizzari FA, Arosio AD, et al. Twenty Years of Experience in Juvenile Nasopharyngeal Angiofibroma (JNA) Preoperative Endovascular Embolization: An Effective Procedure with a Low Complications Rate. *J Clin Med.* 2021;10(17):3926. doi: 10.3390/jcm10173926
7. Gore P, Theodore N, Brasiliense L, Kim LJ, Garrett M, Nakaji P, et al. The utility of onyx for preoperative embolization of cranial and spinal tumors. *Neurosurgery.* 2008;62(6):1204-11; discussion 1211-2. doi: 10.1227/01.neu.0000333292.74986.ac
8. Snyderman CH, Pant H, Carrau RL, Gardner P. A new endoscopic staging system for angiofibromas. *Arch Otolaryngol Head Neck Surg.* 2010;136(6):588-94. doi: 10.1001/archoto.2010.83
9. de Brito Macedo Ferreira LM, Gomes EF, Azevedo JF, Souza JR, de Paula Araújo R, do Nascimento Rios AS. Endoscopic surgery of nasopharyngeal angiofibroma. *Braz J Otorhinolaryngol.* 2006;72(4):475-80. doi: 10.1016/s1808-8694(15)30993-9
10. Diaz A, Wang E, Bujnowski D, Arimoto R, Armstrong M, Cyberski T, et al. Embolization in Juvenile Nasopharyngeal Angiofibroma Surgery: A Systematic Review and Meta-Analysis. *Laryngoscope.* 2023;133(7):1529-1539. doi: 10.1002/lary.30616
11. Abouzeid W, Sultan A, Shadad M. Multidisciplinary management of juvenile nasopharyngeal angiofibroma. *Egypt J Neurol Psychiatry Neurosurg.* 2021;57(167). doi: 10.1186/s41983-021-00414-0