

Lipoinyección glútea con plasma rico en plaquetas mediante el método de liposucción asistida por agua

Gluteal fat injection with platelet-rich plasma using the water-assisted liposuction method

Frank Miguel García Batista¹ <https://orcid.org/0000-0002-8988-3246>

Alexey Expósito Jalturin¹ <https://orcid.org/0000/-0001-8219-3675>

Heizel Escobar Vega^{1*} <https://orcid.org/0000-0003-2179-7410>

Alicia M Tamayo Carbon¹ <https://orcid.org/0000-0002-5006-266X>

Jacquelin Morales Novo² <https://orcid.org/0000-0002-1110-1208>

María Julia Valdés Estrada³ <https://orcid.org/0000-0003-3652-4669>

¹Hospital Clínico Quirúrgico “Hermanos Ameijeiras”, Servicio de Cirugía Plástica y Caumatología. La Habana, Cuba.

²Hospital Clínico Quirúrgico “Hermanos Ameijeiras”, Banco de Sangre. La Habana, Cuba.

³Hospital Clínico Quirúrgico “Hermanos Ameijeiras”. Servicio de Imagenología. La Habana, Cuba.

* Autor para la correspondencia: escobarvega74@gmail.com

RESUMEN

Introducción: La grasa del cuerpo es una opción dentro de los materiales de relleno que se va imponiendo cada vez más a nivel mundial. Para remodelar el contorno glúteo han sido empleadas numerosas técnicas y métodos para lograr la permanencia del injerto graso.

Objetivo: Evaluar la efectividad de la lipoinyección glútea con plasma rico en plaquetas mediante el método de liposucción asistida por agua con equipo *Body-Jet*.

Métodos: Se realizó un estudio observacional, descriptivo y prospectivo de corte longitudinal. El universo quedó constituido por pacientes que acudieron a la Consulta de

Cirugía Plástica con diagnóstico de hipotrofia. La muestra se conformó por 60 pacientes que cumplieron los criterios de inclusión.

Resultados: El grupo etario que predominó estuvo entre 20 y 29 años, el sexo femenino, fundamentalmente los pacientes normopeso. El volumen glúteo total posoperatorio según ultrasonografía fue mayor de 300 mL en ambos glúteos. La permanencia del volumen graso infiltrado estuvo entre 80 y 100 % en más del 75 % de ambos glúteos. Se observó el descenso promedio de un gramo de hemoglobina en el posoperatorio inmediato, el cual se recuperó a los tres meses. Las complicaciones fueron poco significativas (1,8 %), la permanencia del injerto graso fue mayor de un 90 % y los resultados estéticos del proceder al año de realizado fueron calificados de buenos en un 68,3 %.

Conclusiones: El método de la lipoescultura asistida por agua a presión con el equipo *Body-jet* ofrece ventajas significativas, reduce el tiempo operatorio y es más comfortable para el paciente y el cirujano.

Palabras clave: lipoinyección glútea; plasma rico en plaquetas; equipo *Body-Jet*.

ABSTRACT

Introduction: Body fat is an increasingly popular choice from among filler materials worldwide. Numerous techniques and methods have been used to remodel the gluteal contour in order to achieve permanence of the fat graft.

Objective: To assess the effectiveness of gluteal fat injection with platelet-rich plasma using the water-assisted liposuction method with Body-Jet equipment.

Methods: An observational, descriptive, prospective and longitudinal study was carried out. The universe consisted of patients who attended the plastic surgery office with a diagnosis of hypotrophy. The sample consisted of sixty patients who met the inclusion criteria.

Results: The predominant age group was 20-29 years old, together with the female sex, mainly patients with normal weight. The total postoperative gluteal volume according to ultrasonography was greater than 300 mL in both buttocks. The permanence of the infiltrated fat volume was between 80 % and 100 % in more than 75 % of both buttocks. An average decrease of one gram of hemoglobin was observed in the immediate postoperative period, which was recovered after three months. Complications were little

significant (1.8 %), fat graft permanence was higher than 90 %, and the aesthetic outcomes of the procedure after one year were rated as good in 68.3%.

Conclusions: The method of liposculpture assisted by pressurized water with the Body-Jet equipment offers significant advantages, reduces the operative time and is more comfortable for the patient and the surgeon.

Keywords: gluteal fat injection; platelet-rich plasma; Body-Jet equipment.

Recibido: 18/04/2022

Aprobado: 23/07/2022

Introducción

La aplicación del tejido adiposo ha sido un tema de recurrencia dentro de la medicina, siendo la utilización de la grasa del cuerpo una opción dentro de los materiales de relleno que se va imponiendo cada vez más en este campo. Sus antecedentes pueden rastrearse desde el siglo I a.n.e. en el que por primera vez se utilizan con este fin.⁽¹⁾

Para la remodelación del contorno de los glúteos han sido empleadas numerosas técnicas, entre ellas la lipoinyección. Mediante diferentes métodos se ha evaluado la permanencia de estos injertos grasos, entre ellos la evaluación de volumen glúteo con resonancia magnética, ultrasonografía, entre otras.^(2,3)

La mayoría de los autores recomiendan que la obtención del tejido graso deba hacerse con la técnica menos traumática, ya que permite mayor supervivencia de los adipocitos después del trasplante.^(3,4)

En los últimos años ha sido incorporado un proceder que consiste en la infiltración de plasma rico en plaquetas (PRP) para aumentar la sobrevida del injerto autólogo y disminuir su reabsorción.^(4,5)

En la búsqueda métodos más gentiles para remodelar el contorno corporal está la liposucción asistida por inyección de agua (*water-jet assisted liposuction*). Es un método que se realiza por medio del equipo llamado *Body-jet*.⁽⁵⁾ El equipo posee un dispositivo que

permite la preparación de la grasa para que esta pueda ser utilizada en casos de transferencia de grasa a otras partes del cuerpo.⁽⁶⁾

A pesar de que diferentes trabajos demuestran la efectividad de la lipoinyección para corregir la pérdida volumétrica glútea^(5,6,7) combinada o no con PRP, la técnica para obtener la grasa, así como el tiempo de duración del injerto, siguen siendo en la actualidad uno de los problemas que más preocupan a los cirujanos plásticos cuando realizan este tipo de cirugía.

Por lo antes expuesto, el objetivo fue evaluar la efectividad de la lipoinyección glútea con plasma rico en plaquetas mediante el método de liposucción asistida por agua con equipo *Body-Jet*.

Métodos

Se realizó un estudio observacional, descriptivo, prospectivo y de corte longitudinal en pacientes intervenidos de gluteoplastia de aumento en el Hospital Clínico Quirúrgico “Hermanos Ameijeiras” en el periodo de marzo de 2015 a marzo de 2018. El universo quedó constituido por los pacientes que cumplieron los criterios de selección.

Criterios de inclusión: Pacientes de ambos sexos entre 20 y 49 años que aceptaron participar en la investigación, previo consentimiento informado por escrito, con diagnóstico de hipotrofia glútea y criterios para la liposucción, con IMC entre 20 y 29,9 kg/m² y exámenes complementarios preoperatorios dentro de límites normales.

Criterios de exclusión: Pacientes que se negaron a participar en la investigación, con flacidez del ligamento isquio-cutáneo expresado en ptosis glútea, con enfermedades crónicas descompensadas, trastornos psiquiátricos, presencia de material aloplástico en glúteos y fumadores.

Criterios de salida: Pacientes que desearon salir del estudio y los que abandonaron el seguimiento antes de terminado el periodo de evaluación.

La muestra la constituyeron los 60 pacientes que cumplieron los criterios de selección y asistieron a la consulta en el periodo de marzo de 2015 a marzo de 2018.

Procedimientos

Una vez que los pacientes brindaron su consentimiento informado por escrito fueron incluidos en el estudio. Se diagnosticó la hipotrofia glútea y se remitió con el imagenólogo para determinar las mediciones ultrasonográficas (mm), el grosor muscular y del tejido celular subcutáneo en dos cuadrantes superiores y dos cuadrantes inferiores por cada glúteo.

Teniendo en cuenta como referencia el trocánter como límite externo, el pliegue interglúteo como límite interno, la cresta iliaca posterior por arriba y pliegue infra glúteo por debajo, se midió la distancia isquion-iliaca posterior y fue dividido en tres partes iguales, por 2 líneas horizontales equidistantes a 90° de la vertical isquion iliaca. De los 3 tercios horizontales obtenidos, solo los 2 tercios superiores fueron las zonas a lipoinyectar. Posteriormente, se trazó una línea vertical a nivel del trocánter con dirección cefálica, para interceptar la horizontal trazada a nivel de la cresta iliaca posterior, formando así el límite externo del glúteo. Se dividió por la mitad esta línea horizontal con una línea vertical que intersecta los 2 tercios superiores, obteniendo de esta manera 4 cuadrantes, 2 superiores (superoexterno y superointerno) y 2 inferiores (ínfero-externo e ínfero-interno) de ambos glúteos.

Se extrajo la muestra de sangre en el banco total con 24 h previas a la cirugía para procesarla y obtener 100 cc volumen de PRP. El procedimiento se realizó en el Banco de Sangre del Hospital Clínico Quirúrgico “Hermanos Ameijeiras” de acuerdo a su Manual de Procedimientos.⁽⁷⁾

Previamente se le colocó al paciente medias compresivas y en posición de decúbito dorsal inicialmente. Se realizó asepsia y antisepsia de la zona a tratar y se colocaron paños de campo.

Técnica en el salón de operaciones

Infiltración de la solución. En la liposucción asistida por agua a presión mediante el equipo *Body-jet* se aplicó Na Cl 0,9 % y adrenalina como vasoconstrictor en el espesor de la grasa abdominal en toda el área previamente planificada.

Irrigación y aspiración simultánea. En esta fase se comenzó la aspiración del tejido graso y gracias a las propiedades del modelo en uso se pudo infiltrar a presión y extraer al mismo tiempo, permitiendo así tratar áreas más grandes con mucha mayor seguridad. La grasa

extraída no estaba fragmentada o licuada, la misma fue contenida en un frasco colector sellado de 1 000 ml donde ocurrió el proceso de decantación y posteriormente se le incorporó el PRP.

Lipoescultura final aspirando a baja presión. En esta última fase se realizó la lipoaspiración grasa a una succión negativa de 0,6 adm, donde se concentró el volumen graso aspirado en frasco colector antes mencionado.

Lipoinyección glútea. Tras decantar en el frasco colector se procedió a reactivar los factores de crecimiento plaquetarios mediante la adición de cloruro de calcio al 10 % a los 100 ml de PRP. A los 15 min se realizó una incisión con bisturí 15 a nivel del pliegue inter glúteo, seguido de la infiltración de los volúmenes planificados a nivel intramuscular superficial glúteo mayor entre (150-300 ml) para cada glúteo en disposición radiada con microdisparos de aproximadamente 8-10 ml por locus. Se aplicó un punto de sutura con el asupro de 4-0 a la incisión periumbilical de la zona donante y receptora. Se le colocó finalmente una faja abdominal y para cada región glútea.

Posoperatorio

A los pacientes se les retiró la faja pasada las primeras 72 h y posteriormente solo se retiraron en los días sucesivos para realizar el aseo. Esta faja y los vendajes elásticos se mantuvieron por un periodo de 6 semanas con recomendación de no apoyar la región glútea por 10 días.

Técnicas de procesamiento y análisis de la información

Para describir la evolución del volumen glúteo lipoinyectado con PRP activado se tuvo en cuenta el volumen del espesor muscular y del tejido celular subcutáneo de ambos glúteos medido por ultrasonido (USG) tridimensional con equipo ALCA transductor de 7,5 MHZ en el preoperatorio, al mes, a los tres, a los seis y a los doce meses de operados los pacientes. Durante este tiempo fueron evaluadas las complicaciones dependientes de la cirugía que se presentaron. Los datos tomados incluyeron el volumen infiltrado durante el proceder quirúrgico, el volumen que permaneció en el lecho receptor con una frecuencia establecida para el estudio preoperatorio. Las medidas se tomaron en mm y los resultados fueron comparados intrasujetos e intragrupos en cada momento de la observación.

El resultado estético final (figs 1 y2) se consideró como:

- ✓ Bueno: Cuando a los 12 meses de operado el volumen glúteo que se mantenía era mayor del 90 % del inyectado.
- ✓ Regular: Cuando a los 12 meses de operado el volumen glúteo que se mantenía era entre el 70 % y el 89 %.
- ✓ Malo: Cuando a los 12 meses de operado el volumen glúteo que se mantenía era menor del 69 % del inyectado algunas asimetrías.

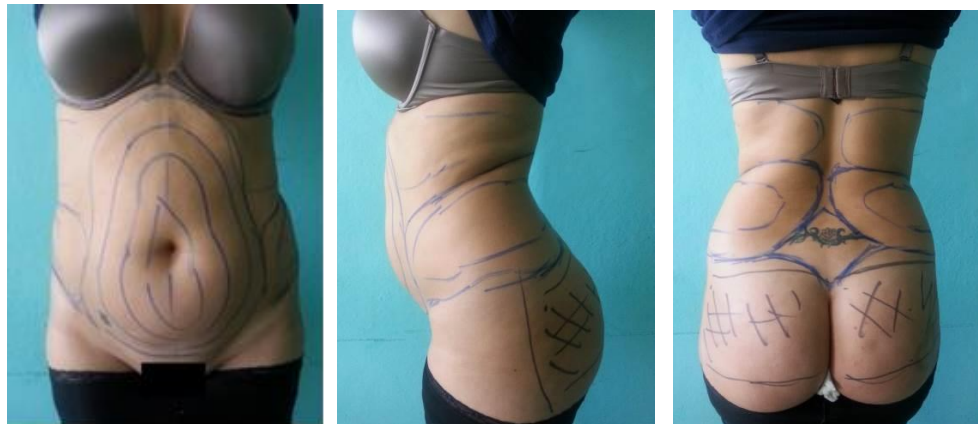

Fig. 1 - Preoperatorio.

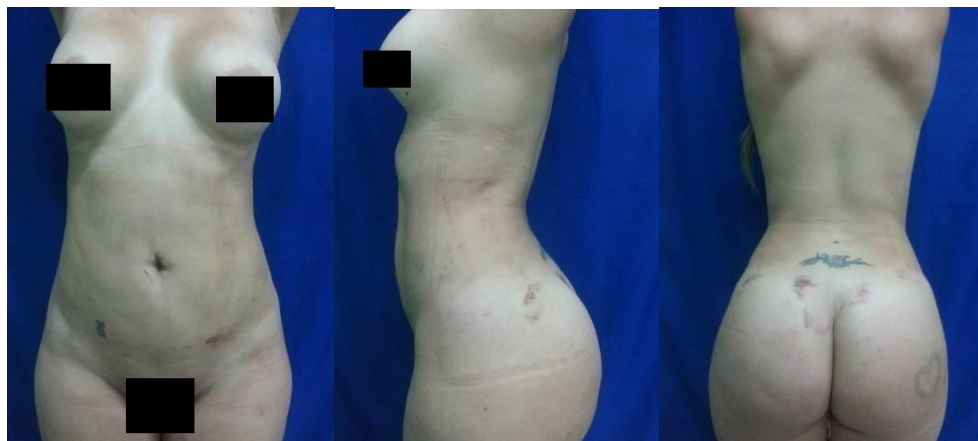


Fig. 2 - Posoperatorio (15 días).

La información se almacenó en una planilla de recolección de datos y con la misma se elaboró una base de datos que fue posteriormente exportada al sistema SPSS versión 20.0

para su análisis. Se realizaron distribuciones de frecuencias, cálculos porcentuales, cálculo de desviación estándar. Los indicadores calculados fueron números absolutos y porcentajes, los cuales fueron organizados en tablas para facilitar su interpretación.

La presente investigación se ejecutó según los principios éticos avanzados para la investigación médica con sujetos humanos, y que fueron establecidos en la última actualización de la Declaración de Helsinki.⁽⁸⁾ El protocolo del estudio fue aprobado por el Servicio de Cirugía Plástica y Caumatología y los Comités de Ética e Investigaciones del Hospital Clínico Quirúrgico “Hermanos Ameijeiras”. A cada paciente se le informó sobre la técnica quirúrgica a realizar, la evolución probable y el resultado final, así como las complicaciones que pudieran surgir y el tratamiento correspondiente de las mismas. La entrevista con las pacientes se condujo durante la consulta de evaluación preoperatoria. Se aseguró en todo momento el derecho de las pacientes a negarse a participar en el estudio sin menoscabo de la atención médico-quirúrgica que recibiría, así como de la confidencialidad de los datos personales asentados en la historia clínica. Una vez disipadas las dudas y preguntas de las pacientes sobre los propósitos de estudio, se les solicitó la firma del acta de consentimiento informado.

Resultados

La muestra objeto quedó conformada por 60 pacientes con una edad promedio de 28,3 años con un mínimo de 21 y un máximo de 45 años y el 98,3 % fueron del sexo femenino.

A un total de 31 pacientes (51,7 %) se le infiltró un volumen graso que se encontraba entre 250 y 349 mL (Tabla 1).

Tabla 1 - Volumen graso infiltrado

Volumen graso infiltrado (mL ³)	N	%
Entre 150 y 249 mL	16	26,7
Entre 250 y 349 mL	31	51,7
350 mL y más	13	21,7
Total	60	100
Media (DS)	622,40 (154,8)	
Mediana (RI)	620 (160,7)	
Mín; Máx	263; 740	

Fuente: Planilla de recolección de datos.

Se muestra en la tabla 2 el volumen glúteo total posoperatorio según el ultrasonido. Fue mayor de 300 mL en el glúteo derecho en 28 (46,7 %); 26 (43,3 %) y 23 (38,3%) pacientes. En el glúteo izquierdo en 31 (51,7 %); 28 (46,7 %) y 25 (41,7 %) casos a los 3; 6 y 12 meses de realizada la cirugía, respectivamente.

Tabla 2 - Volumen glúteo total posoperatorio según el ultrasonido

Volumen glúteo total	Preoperatorio	3 meses	6 meses	12 meses
Glúteo derecho				
-Menos de 100 mL	8 (13,3%)	-	1 (1,6%)	1 (1,6%)
-Entre 100 y 200 mL	17 (28,3%)	6 (10,0%)	11 (18,3%)	15 (25,0%)
-Entre 201 y 300 mL	32 (53,3%)	26 (43,3%)	22 (36,6%)	21 (35,0%)
-Más de 301 mL	3 (5,0%)	28 (46,7%)	26 (43,3%)	23 (38,3%)
Media (DS)	278 (65,9)	322 (62,7)	316 (59,2)	312 (57,4)
Mediana (RI)	280 (79,0)	320 (92,2)	310 (80,6)	310 (74,3)
Mín; Máx	96; 310	103; 349	104; 322	99; 320
Glúteo izquierdo				
-Menos de 100 mL	9 (1,6%)	-	-	-
-Entre 100 y 200 mL	15 (25,0%)	8 (13,3%)	9 (15,0%)	11 (18,3%)
-Entre 201 y 300 mL	31 (51,7%)	21 (35,0%)	23 (38,3%)	24 (40,0%)
-Más de 301 mL	5 (8,3%)	31 (51,7%)	28 (46,7%)	25 (41,7%)
Media (DS)	283 (62,3)	334 (66,8)	326 (61,9)	322 (60,4)
Mediana (RI)	280 (89,7)	330 (99,5)	320 (90,3)	320 (90,3)
Mín; Máx	94; 319	112; 356	107; 347	104; 339

Fuente: Planilla de recolección de datos.

En la tabla 3 se muestra la permanencia del volumen graso infiltrado entre 80 y 100 % en 47 (78,3 %); 45 (75,0 %) y 41 (68,3 %) pacientes en el glúteo derecho y en 48 (80,0 %); 47 (78,3 %) y 45 (75,0 %) casos en el glúteo izquierdo a los 3; 6 y 12 meses del postoperatorio, respectivamente.

Tabla 3 - Permanencia del volumen infiltrado a los 3, 6 y 12 meses

Permanencia del volumen infiltrado	3 meses	6 meses	12 meses
Glúteo derecho			
-Entre 90 y 100 %	47 (78,3%)	45 (75,0%)	41 (68,3%)
-Entre 70 y 89 %	13 (21,7%)	13 (21,7%)	15 (25,0%)
-Menos de 69 %	-	2 (3,3%)	4 (6,7%)

Glúteo izquierdo			
-Entre 90 y 100 %	48 (80,0%)	47 (78,3%)	45 (75,0%)
-Entre 70 y 89 %	12 (20,0%)	10 (16,7%)	12 (20,0%)
-Menos de 69	-	2 (3,3%)	3 (5,0%)

Fuente: Planilla de recolección de datos.

Se observó el descenso promedio de un gramo de hemoglobina en el post operatorio (11,2g/L inmediato, con cifras similares a los 7 días del post operatorio, mostrando a los 3 meses (12,4 g/L) de evolución cifras similares al pre operatorio (12,3g/L).

Solo se presentaron un total de 3 (5 %) complicaciones en los 60 casos operados, siendo estas la celulitis del glúteo en 1 (1,7 %) y la trombosis venosa en 2 (3,3 %).

Los resultados estéticos del proceder al año de realizado fueron calificados de bueno en el 68,3 % de los casos, regular en el 25 % y malos en el 6,7 %.

Discusión

La liposucción con lipoinyección glútea son procedimientos quirúrgicos que tienen riesgos y puede implicar una recuperación dolorosa, además de poder presentarse complicaciones graves, por lo cual se debe pensar cuidadosamente acerca de la decisión de esta cirugía como método a emplear para su realización exitosa.⁽⁴⁾

En un artículo publicado por *Castellanos*⁽⁹⁾ se hace referencia a la lipoescultura corporal y lipoinyección por medio del equipo asistido por agua, *Body-jet*. En el mismo se describen las bondades de la lipoescultura asistida por inyección de agua (*Water-Jet Assisted liposuction*) como un nuevo método de liposucción realizado por un equipo denominado *Body-jet*.

Este equipo de manufactura alemana, es un paso adelante en la búsqueda de nuevos métodos más gentiles para remodelar el contorno corporal, los beneficios que son de más seguridad al paciente ya que hay menos trauma a los tejidos y hematomas, menor inflamación post-operatoria, mayor efectividad ya que es más preciso en cuanto al resultado final con menos posibilidades de retoques. Además ofrece la ventaja de realizar la remodelación corporal con menos dolor y en muchas ocasiones sin necesidad de una anestesia profunda.^(5,6)

La clásica infiltración realizada en la lipoescultura tradicional es hecha por el equipo *Body-Jet* con la máxima suavidad y precisión, provocando el mínimo de trauma en los tejidos. Todo ello se traduce en una rápida incorporación del paciente a su vida social con las mínimas molestias y resultados predecibles. Un por ciento importante de la muestra del estudio fue evaluado de bueno en los resultados estéticos (a los 12 meses de operados el volumen glúteo que se mantenía era mayor del 90 % del inyectado).⁽⁹⁾ Sin embargo, si bien están bien descritas las ventajas que esta técnica ofrece al paciente en término de evitar molestias y de su rápida incorporación a la vida laboral, es importante destacar que la misma no debe considerarse como un sustituto de la lipoescultura tradicional con técnica tumescente.^(6,10)

El equipo en conjunto con cirujanos entrenados en su funcionamiento otorga beneficios muy apreciables tanto por el médico como por los pacientes y no hay pérdidas hemáticas de importancia.^(6,10)

En la investigación del *Castellanos*⁽⁹⁾ solo hubo presencia de hematomas como tipo de complicaciones, resultados muy similares a los de este trabajo (solo se presentaron 2 tipos de complicaciones en tres de los pacientes, la trombosis venosa en 2 casos (3,3 %) y celulitis en un caso (1,7 %). Se trata de una técnica muy poco traumática y el paciente tiene muy poca posibilidad de hematomas.⁽⁹⁾

Este tipo de lipotransferencia no deja cicatrices y ofrece resultados a largo plazo ya que los pacientes no necesitan reinyectarse y la mayoría de las veces los resultados son permanentes en el tiempo.^(11,12)

Un estudio realizado por *Velazco*⁽¹³⁾ evaluó la evolución del injerto graso con seguimiento ultrasonográfico en los surcos nasogenianos. También otro artículo⁽¹⁴⁾ revela una investigación similar pero realizada en glúteos. El presente estudio coincide con ambos trabajos en el uso del ultrasonido para evaluar la evolución del injerto graso.

En un artículo publicado por *Wells y Hurvitz*⁽¹⁵⁾ se reportó la reabsorción del tejido graso entre un 30 y 100 % de los casos a los que se les realizó el procedimiento de lipoinyección glútea. Quedó demostrado la sobrevivencia de los adipocitos, según estudios de laboratorio realizados. En esta muestra de estudio los resultados son muy similares a los publicados por estos autores, ya que se pudo demostrar que al año de evaluados los pacientes, según el

seguimiento posoperatorio, mantenían una permanencia del volumen infiltrado entre un 90 y 100 %, lo que corrobora mediante estos resultados la efectividad de este procedimiento.

Serra asegura que el hecho de mezclar la grasa destinada al injerto autólogo con factores de crecimiento plaquetario genera una reabsorción muy baja de la misma, generan una menor inflamación en el post-operatorio inmediato y una recuperación más rápida.⁽¹⁶⁾

Este planteamiento está acorde a los resultados obtenidos por el autor de este estudio quien obtuvo con esta técnica quirúrgica una baja reabsorción del injerto graso autólogo enriquecido con plasma rico en plaquetas activado entre el 9 % y el 5 % en el plano adiposo y 7,5 % a 2,5 % en el plano muscular.

El uso del PRP por sus factores de crecimiento similar a la insulina, así como los factores estimulantes de la angiogénesis y la imbibición plasmática precoz del injerto graso pueden ser los responsables de esta mayor estabilidad del volumen lipoinyectado observándose en este estudio además del aumento de volumen, una rápida recuperación posquirúrgica, así como cambios importantes en la textura y calidad de la piel de las áreas.^(8,17,18)

La literatura recoge varios trabajos donde se coaliga la grasa con el PRP con el objetivo de aumentar la sobrevida del injerto autólogo, similar a lo realizado en esta investigación, cuyos resultados han sido favorables.^(7,17,19)

Conclusiones

El método de la lipoescultura asistida por agua a presión por medio del equipo *Body-jet* ofrece ventajas significativas. La intervención es más confortable para el paciente y para el cirujano y el sangrado transoperatorio es mínimo. La evolución del injerto de grasa autólogo con PRP fue favorable en las diferentes mediciones realizadas, se logró una permanencia mayor al 90 % del volumen injertado a los 12 meses del posoperatorio. Las complicaciones presentadas fueron poco significativas, por lo que es otra de las ventajas que se le atribuye al uso de este método. A los doce meses de seguimiento posoperatorio se demostró una reabsorción del IGA más PRP, menor al 10 % del volumen injertado.

Referencias bibliográficas

1. Kalaaji A, Dreyer S, Vadseth L, Maric I, Jönsson V, Haukebøe TH. Gluteal Augmentation With Fat: Retrospective Safety Study and Literature Review. *Aesthet Surg J*. 2019;39 (3):292-305. DOI: <https://doi.org/10.1093/asj/sjy153>
2. Rodríguez Flores J, Palomar Gallego MA, Torres García DJ. Plasma rico en plaquetas: fundamentos biológicos y aplicaciones en cirugía maxilofacial y estética facial. *Rev Esp Cirugía Oral Maxilo Facial*. 2012 [acceso: 17/07/2021];34(1):8-17. Disponible en: https://scielo.isciii.es/scielo.php?script=sci_arttext&pid=S1130-05582012000100002
3. Arquero P. Plasma Rico en plaquetas en cirugía estética. *Rev AECEP*. 2009 [acceso: 17/07/2021];42-48. Disponible en: https://aecep.es/wp-content/uploads/2018/04/revista_aecep_n12_2010.pdf
4. Aytaç S. Submuscular Gluteal Augmentation and Lipoplasty for Buttock Beautification. *Plast Reconstr Surg Glob Open*. 2021;9(5):e3576. DOI: <https://doi.org/10.1097/GOX.0000000000003576>
5. Nomoto S, Ogawa R. Removal of Aquafilling Using Body-jet: Waterjet-assisted Liposuction Device. *Plast Reconstr Surg Glob Open*. 2021;9(6):e3451. DOI: <https://doi.org/10.1097/GOX.0000000000003451>
6. Taha S. Adipose-derived stem/progenitor cells from lipoaspirates: A comparison between the Lipivage200-5 liposuction system and the Body-Jet liposuction system. *J Plastic Reconstr Aesthet Surg*. 2020;73(1):166-75. DOI: <https://doi.org/10.1016/j.bjps.2019.06.025>
7. Escobar H. Gluteoplastia de aumento con injerto graso autólogo y plasma rico en plaquetas activado. *Acta Médica*. 2021 [acceso: 17/07/2021];22(3):e190. Disponible en: <http://www.revactamedica.sld.cu/index.php/act/article/view/190>
8. General Assembly of the World Medical Association. World Medical Association Declaration of Helsinki: Ethical principles for medical research involving human subjects. *J Am Coll Dent*. 2014 [acceso: 17/07/2021];81:14-8. Disponible en: <https://pubmed.ncbi.nlm.nih.gov/25951678/>
9. Castellanos A. Lipoescultura corporal y lipoinyección por medio del equipo *Body-jet*. *Cirug Plast Avanz*. 2012 [acceso: 17/07/2021]. Disponible en:

<http://cirugiaplasticaavanzada.blogspot.com/2012/07/la-lipoabdominoplastia-con-equipo-body.html>

10. Wu, Coombs DM, Gurunian R. Liposuction: Concepts, safety, and techniques in body-contouring surgery. *Cleve Clin J Med*. 2020;87(6):367-375.

11. Araco A, Gravante G, Araco F, Delogu D, Cervelli V. Comparison of power water-assisted and traditional liposuction: a prospective randomized trial of postoperative pain. *Aesthetic Plast Surg*. 2007;31(3):259-65.

12. Peprah K, MacDougall D. Liposuction for the Treatment of Lipedema: A Review of Clinical Effectiveness and Guidelines. Ottawa (ON): Canadian Agency for Drugs and Technologies in Health. 2019;7.

13. Velazco H. Evolución del injerto graso con seguimiento ultrasonográfico en los surcos nasogenianos. [Tesis de curso]. La Habana: Universidad de Ciencias Médicas; 2000.

14. Cansancao AL, Condé Green A, David JA, Vidigal RA. Subcutaneous-Only Gluteal Fat Grafting: A Prospective Study of the Long-Term Results with Ultrasound Analysis. *Plast Reconstr Surg*. 2019;143(2):447-51. DOI: <https://doi.org/10.1097/PRS.0000000000005203>

15. Wells J, Hurvitz K. An evidence-based approach to liposuction. *Plast Reconstr Surg*. 2011;949-54. DOI: <https://doi.org/10.1097/PRS.0b013e318204afaf>

16. Serra RJ, Muñoz JL, Gonzalo CC. Uso de factores de crecimiento plaquetario unidos a injertos de grasa para *lipofilling* facial en ritidectomía. *Cir Plast Iberolatinoam*. 2006:1918. Disponible en: https://scielo.isciii.es/scielo.php?script=sci_arttext&pid=S0376-78922006000300006

17. Escobar Vega H, Zaldain Ramos D, Morales Novo J, Tamayo Carbon AM, Expósito Jalturin A. Aplicaciones del plasma rico en plaquetas en cirugía estética. *Acta Médica*. 2020 [acceso: 20/06/2021];21(2). Disponible en: <http://www.revactamedica.sld.cu/index.php/act/article/view/101>

18. Martínez A, Ruiz F, García J. Platelet-rich plasma: myth or reality?. *Radiología (Engl Ed)*. 2018;60(6):465-75. DOI: <https://doi.org/10.1016/j.rx.2018.08.006>

19. Che DH, Xiao ZB. Gluteal Augmentation with Fat Grafting: Literature Review. *Aesthetic Plast Surg*. 2021;45(4):1633-41. DOI: <https://doi.org/10.1007/s00266-020-02038-w>

Conflicto de intereses

Los autores declaran que no tienen conflicto de intereses.

Contribuciones de los autores

Conceptualización: Frank Miguel García Batista, Alexey Expósito Jalturin, Heizel Escobar Vega, Jacquelin Morales Novo, María Julia Valdés Estrada.

Curación de datos: Frank Miguel García Batista, Alexey Expósito Jalturin, Heizel Escobar Vega, Jacquelin Morales Novo, María Julia Valdés Estrada.

Análisis formal: Frank Miguel García Batista, Alexey Expósito Jalturin, Heizel Escobar Vega, Jacquelin Morales Novo, María Julia Valdés Estrada.

Investigación: Frank Miguel García Batista, Alexey Expósito Jalturin, Heizel Escobar Vega.

Metodología: Frank Miguel García Batista, Alexey Expósito Jalturin, Heizel Escobar Vega, Alicia M Tamayo Carbón, Jacquelin Morales Novo, María Julia Valdés Estrada.

Software: Frank Miguel García Batista, Alexey Expósito Jalturin, Heizel Escobar Vega.

Redacción: Frank Miguel García Batista, Alexey Expósito Jalturin, Heizel Escobar Vega, Alicia M Tamayo Carbón.

Administración del proyecto: Alexey Expósito Jalturin.

Validación: Alexey Expósito Jalturin.

Revisión del informe final: Alexey Expósito Jalturin, Heizel Escobar Vega, Alicia M Tamayo Carbón.

Edición: Alexey Expósito Jalturin, Heizel Escobar Vega, Alicia M Tamayo Carbón.

Supervisión: Heizel Escobar Vega, Alicia M Tamayo Carbón.

Visualización: Heizel Escobar Vega.

Aprobación del informe final: Heizel Escobar Vega.