



# CIRUGÍA PLÁSTICA



## AMCPER

Asociación Mexicana de Cirugía Plástica  
Estética y Reconstructiva, A.C.

Indizada en:

Medigraphic, Literatura Biomédica, Biblioteca Virtual en Salud (BVS, Brasil),  
PERIODICA (Índice de Revistas Latinoamericanas en Ciencias) UNAM, LATINDEX  
(Sistema Regional de Información en Línea para Revistas Científicas de América  
Latina, el Caribe, España y Portugal).

Órgano Oficial de la Asociación Mexicana de Cirugía Plástica,  
Estética y Reconstructiva y Sociedades Filiales.

Disponible en Medigraphic, Literatura Biomédica:  
[www.medigraphic.com/cirugiaplastica](http://www.medigraphic.com/cirugiaplastica)

2024  
NÚM. 2



# XXXV

## CURSO NACIONAL E INTERNACIONAL DE FUNDAMENTOS Y ACTUALIZACIÓN EN

### CIRUGÍA PLÁSTICA, ESTÉTICA Y RECONSTRUCTIVA

**SOCIOS AMCPER: \$6.000**

**SOCIOS EN ENTRENAMIENTO: \$4.000**

**RESIDENTES NO SOCIOS: \$5.000**

**CIRUJANOS PLÁSTICOS EXTRANJEROS**



**AMCPER**  
Asociación Mexicana de Cirugía Plástica  
Estética y Reconstructiva, A.C.



**CONSEJO MEXICANO  
DE CIRUGÍA PLÁSTICA  
ESTÉTICA Y RECONSTRUCTIVA, A.C.**

**20-25**  
**Enero 2025**

Evento exclusivo para miembros AMCPER  
residentes en Cirugía Plástica

# DIRECTORIO

## Comité Editorial de la revista Cirugía Plástica



### Comité Editorial

Dra. Bertha Torres Gómez  
Presidente AMCPEA, Hospital Español

Dr. Carlos de Jesús Álvarez Díaz  
Editor, Jefe CPR HTVFN IMSS

Dr. Ricardo Cienfuegos Monroy  
Centro Médico ABC

Dr. Jesús A. Cuenca Pardo  
Jefe U Quemados HTVFN IMSS

Dr. Carlos Del Vecchyo Calcáneo  
Hospital General de México

Dr. Gustavo Jiménez Muñoz Ledo  
Hospital General de México

Dra. Marcia Rosario Pérez Dosal  
Subdirectora de Investigación Médica,  
Instituto Nacional de Pediatría

Dr. Rogelio Rincón Lozano  
Centro Médico ABC

Dr. José Eduardo Telich Tarriba  
Hospital Ángeles Pedregal

Dr. Ignacio Trigos Micoló  
Torre Médica Roma

Dra. Estela Vélez Benítez  
Hospital Médica Sur

### Revisores externos

Dra. Paola Arline Arroyo Fonseca  
Centro Médico ABC Observatorio

Dr. Lázaro Cárdenas Camarena  
Innovare, Guadalajara, Jalisco

Dra. Erika Chacón Moya  
Hospital de Oncología Siglo XXI IMSS,  
Hospital Ángeles Universidad

Dra. Livia Contreras Bulnes  
Clínica Bulnes, Toluca, Edo. de México

Dr. Alejandro Duarte y Sánchez  
Clínica Nazareth Cancún

Dr. Manuel García Velasco  
Hospital Ángeles Lomas

Dr. José Luis Haddad Tame  
Centro Médico ABC

Dr. José Martín Morales Olivera  
Torre Médica Roma

Dr. Raymundo Priego Blancas  
Centro Médico ABC, Hospital Ángeles Mocel

Dr. Guillermo Oswaldo Ramos Gallardo  
Profesor U. de Guadalajara.  
Hospital Joya, Puerto Vallarta

Dra. Elizabeth Rodríguez Rojas  
Hospital López Mateos ISSSTE

Dr. José Luis Romero Zárate  
Hospital Ángeles Metropolitano

Dr. Raúl Alfonso Vallarta Rodríguez  
Hospital Médica Sur



Asociación de  
Cirugía Plástica y  
Reconstructiva del  
Hospital General de  
México, A.C.




Asociación Mexicana  
de Labio y Paladar  
Hendido y Anomalias  
Craneofaciales A.C.



Asociación de Residentes  
y Ex Residentes  
Dr. Fernando Ortiz Monasterio

Cirugía Plástica Vol. 34, No. 3, Julio-Septiembre 2024. Es una publicación trimestral, Órgano Oficial de la Asociación Mexicana de Cirugía Plástica, Estética y Reconstructiva y de Sociedades Filiales. Fundada por la Sociedad de Cirugía Plástica y Reconstructiva del Instituto Mexicano del Seguro Social (IMSS), editada por la Asociación Mexicana de Cirugía Plástica, Estética y Reconstructiva, A.C. Flamencos 74. Col. San José Insurgentes. Alcaldía Benito Juárez. C.P. 03900. Ciudad de México. Editor responsable: Dr. Carlos de Jesús Álvarez Díaz. Certificado de Reserva de Derechos al Uso Exclusivo No. 04-2022-031716474100-102, ISSN 1405-0623, ISSN electrónico 2992-8559 otorgados por el Instituto Nacional de Derechos de Autor. Certificado de Licitud de Título 8843. Certificado de Licitud de Contenido 6231, otorgados por la Comisión Calificadora de Publicaciones y Revistas Ilustradas de la Secretaría de Gobernación. La reproducción total o parcial del contenido de este número puede hacerse previa autorización del editor y mención de la fuente.

E-mail: [revistacirplastmexico@gmail.com](mailto:revistacirplastmexico@gmail.com)

Edición, diseño, composición tipográfica, impresión y distribución por  graphimed SA de CV.

Coquimbo 936, Col. Lindavista, Alcaldía Gustavo A. Madero. C.P. 07300. Ciudad de México.  
Tels.: 55 8589-8527 al 32. E-mail: [graphimed@medigraphic.com](mailto:graphimed@medigraphic.com)

Los conceptos publicados son responsabilidad exclusiva de los autores.  
Este número se terminó de imprimir el 15 de noviembre de 2024 con un tiraje de 500 ejemplares.

Disponible en Medigraphic, Literatura Biomédica: [www.medigraphic.com/cirurgioplastica](http://www.medigraphic.com/cirurgioplastica)





## Contenido / Contents

Vol. 34 Núm. 3 Julio-Septiembre 2024



### EDITORIAL

- 85 Una AMCPER fortalecida  
Dr. Martín de la Cruz-Lira-Álvarez

### TRABAJOS DE INVESTIGACIÓN

- 87 Epidemiología del «dedo en gatillo» en el Hospital Regional Bicentenario de la Independencia del Instituto de Seguridad y Servicios Sociales de los Trabajadores del Estado (ISSSTE), en el Estado de México, durante el periodo de 2020 a 2023  
Dr. Luis Enrique Cortés-Gutiérrez,  
Dr. Juan Daniel Arreola-Pérez, Dr. Sebastián Villalobos-Solís,  
Dr. Luis Arturo Rubio-Arteaga, Dra. Cecilia Estrella-Bernal
- 93 Asociación de la supervivencia y la mortalidad con aspectos demográficos en pacientes gran quemados en un centro de referencia de quemaduras de México 2022-2023: Un estudio retrospectivo de cohorte  
Dr. Norman Alejandro Rendón-Mejía,  
Dra. Luisa Fernanda Cuervo-Ollervides,  
Dr. Natanael Flores-González,  
Dr. Carlos Alberto Hernández-Terrazas

### CASOS CLÍNICOS

- 99 Colgajo libre de gracilis para restaurar la extensión de la muñeca en lesión traumática del plexo braquial  
Dra. Dulce María Sánchez-Dauth,  
Dr. Luis Alejandro Rodríguez-Corpus,  
Dr. Aldo G Beltrán-Pardo, Dr. Obed Grajeda-Chávez,  
Dra. Lucía Patricia Cano-Pérez
- 103 Carcinoma basocelular manejo reconstructivo y estético en un paciente geriátrico  
Dr. Leonel Iturbide-Mauricio,  
Dra. Diana Laura García-Bañuelos,  
Ángel Iván Tirado-Peraza, Julio Ángel Barajas-Puga,  
Marco Antonio Moreno-Rubio,  
Dr. Kenji Alejandro Maquita-Esquivel,  
Dr. Luis Alberto Soto-Verdugo
- 108 Uso de modelos estereolitográficos para la reconstrucción mandibular con colgajo libre de peroné en una Unidad Médica de Segundo Nivel  
Dr. Jorge Elpidio Moreno Carranza,  
Dr. Carlos Eduardo Medina Flores,  
Dr. Gilberto Alfonso Medina Flores
- 113 Colgajo de Karapandzic para reconstrucción de labio inferior  
Dra. Diana Laura García-Bañuelos,  
Dr. Kenji Alejandro Maquita-Esquivel,  
Dr. Luis Alberto Soto-Verdugo, Dr. José Gerardo Zamora-Inzunza,  
Dr. Marco Antonio Moreno-Rubio, Dr. Julio Ángel Barajas-Puga,  
Dr. Juan Manuel Ramírez-Sánchez

### EDITORIAL

- 85 A strengthened AMCPER  
*Martín de la Cruz-Lira-Álvarez, MD*

### RESEARCH WORKS

- 87 Epidemiology of trigger finger at the Bicentennial Regional Hospital of Independence of the Institute of Security and Social Services of State Workers (ISSSTE), in the State of Mexico, from 2020 to 2023  
*Luis Enrique Cortés-Gutiérrez, MD;  
Juan Daniel Arreola-Pérez, MD; Sebastián Villalobos-Solís, MD;  
Luis Arturo Rubio-Arteaga, MD; Cecilia Estrella-Bernal, MD*
- 93 Association of survival and mortality with demographics in patients with major burns at a Mexican burn center 2022-2023: A retrospective cohort study  
*Norman Alejandro Rendón-Mejía, MD;  
Luisa Fernanda Cuervo-Ollervides, MD;  
Natanael Flores-González, MD;  
Carlos Alberto Hernández-Terrazas, MD*

### CLINICAL CASES

- 99 Gracilis free flap for restoring wrist extension in traumatic brachial plexus injury  
*Dulce María Sánchez-Dauth, MD;  
Luis Alejandro Rodríguez-Corpus, MD;  
Aldo G Beltrán-Pardo, MD; Obed Grajeda-Chávez, MD;  
Lucía Patricia Cano-Pérez, MD*
- 103 Basal cell carcinoma reconstructive and aesthetic management in a geriatric patient  
*Leonel Iturbide-Mauricio, MD;  
Diana Laura García-Bañuelos, MD;  
Ángel Iván Tirado-Peraza, Julio Ángel Barajas-Puga,  
Marco Antonio Moreno-Rubio,  
Kenji Alejandro Maquita-Esquivel, MD;  
Luis Alberto Soto-Verdugo, MD*
- 108 Use of stereolithographic models for mandibular reconstruction with fibula free flap in a Second Level Medical Unit  
*Jorge Elpidio Moreno Carranza, MD;  
Carlos Eduardo Medina Flores, MD;  
Gilberto Alfonso Medina Flores, MD*
- 113 Karapandzic flap for lower lip reconstruction  
*Diana Laura García-Bañuelos, MD;  
Kenji Alejandro Maquita-Esquivel, MD;  
Luis Alberto Soto-Verdugo, MD; José Gerardo Zamora-Inzunza, MD;  
Marco Antonio Moreno-Rubio, MD; Julio Ángel Barajas-Puga, MD;  
Juan Manuel Ramírez-Sánchez, MD*





## EDITORIAL

doi: 10.35366/118348



# Una AMCPER fortalecida

## A strengthened AMCPER

Dr. Martín de la Cruz-Lira-Álvarez\*

En las recientes administraciones, los consejos directivos han trabajado en forma incansable para elevar el nivel de calidad en todos los eventos académicos, hemos visto el crecimiento de eventos académicos como el curso de innovaciones con presencia de profesores internacionales en número de 10-15 por evento, algo nunca visto, nuestros cursos de fundamentos teóricos anuales que antes sólo eran con profesores nacionales y dirigido a residentes salientes que les ayudaba en la preparación para su examen de certificación ahora es ya una referencia internacional para la actualización de cualquier socio, y no sólo con profesores nacionales, también internacionales, y qué decir de los congresos anuales internacionales que se llevan a cabo con la presencia de más de 70 profesores nacionales y de 30 a 35 profesores internacionales, lo que ha hecho que esta oferta académica nos posiciona en un lugar privilegiado como asociación, logrando el interés académico y la presencia histórica de más de 1,200 socios asistentes al máximo evento académico de nuestra Asociación Mexicana de Cirugía Plástica Estética y Reconstructiva, A.C. (AMCPER). La defensa de la especialidad ahora más que nunca está bien estructurada y muy bien coordinada por la división operativa y el comité médico legal, con logros muy importantes, con esto la Ley General de Salud no ha sufrido ninguna modificación en su artículo 272 Bis, el cual se encuentra intacto desde el año 2011, gran parte de los estados han homologado su Ley de Salud Local

y varios han reformado el código penal, se ha trabajado coordinadamente con la Comisión Federal para la Protección Contra Riesgos Sanitarios (COFEPRIS) para lograr que emitan un sinnúmero de alertas sanitarias para evitar que las y los pacientes sean atendidos por médicos no especialistas, siendo la más reciente y una de las más importantes en junio de 2023, no omito mencionar que el año pasado también se le cambió el nombre de nuestra especialidad en la máxima casa de estudios Universidad Nacional Autónoma de México (UNAM) y ahora ya se emiten los diplomas con el nombre de cirugía plástica, estética y reconstructiva, ya hay trabajo avanzado en este aspecto con otras universidades del país. Aunado a todo esto, se ha trabajado para que todos contemos con una herramienta que nos ayude a valorar el riesgo de las y los pacientes, y se trata del puntaje (SCORE) de riesgo de trombosis venosa, para lo cual mediante la plataforma APPERT podemos evaluar el riesgo y contar con recomendaciones inmediatas para aumentar la seguridad, esto sin omitir el protocolo de estudio completo de valoración por cardiología o medicina interna, es el resultado del trabajo intenso del comité de seguridad, quien tiene varios años trabajando por la seguridad en nuestros procedimientos y nuestra tranquilidad. De igual forma, se cuenta con una plataforma que, desarrollada por expertos en la legislación vigente, normativa médica nacional y apoyados por su bufete jurídico, permite que nos mantengamos actualizados con nuestros expedientes clínicos com-

\* Vicepresidente AMCPER.



**Citar como:** de la Cruz-Lira-Álvarez M. Una AMCPER fortalecida. *Cir Plast.* 2024; 34 (3): 85-86. <https://dx.doi.org/10.35366/118348>

pletos, licencias y/o avisos de funcionamiento de nuestros consultorios y/o clínicas, avisos de privacidad, etcétera. Lo anterior permite que además contemos con una protección médico legal y un seguro de responsabilidad profesional por 2 millones de pesos, beneficios que se tienen con sólo ser socio y estar al corriente en sus cuotas sin ningún pago adicional. Faltan algunas cosas por hacer, entre ellas consolidar la seguridad en nuestra práctica diaria, protegerlos con expedientes clínicos completos y

elevar el número de peritos especialistas en cirugía plástica forense, sin olvidar reforzar los temas de ética, lealtad y compromiso de *no* asociarse con médicos que no sean especialistas y mantener la calidad en la educación médica continua en todos nuestros eventos académicos. Para orgullo de todos contamos con una *AMCPER fortalecida*.

Correspondencia:

**Dr. Martín de la Cruz-Lira-Álvarez**

E-mail: [drliracirugioplastica@hotmail.com](mailto:drliracirugioplastica@hotmail.com)



## TRABAJO DE INVESTIGACIÓN

doi: 10.35366/118349



# Epidemiología del «dedo en gatillo» en el Hospital Regional Bicentenario de la Independencia del Instituto de Seguridad y Servicios Sociales de los Trabajadores del Estado (ISSSTE), en el Estado de México, durante el periodo de 2020 a 2023

Epidemiology of trigger finger at the Bicentennial Regional Hospital of Independence of the Institute of Security and Social Services of State Workers (ISSSTE), in the State of Mexico, from 2020 to 2023

Dr. Luis Enrique Cortés-Gutiérrez, <sup>\*,‡</sup> Dr. Juan Daniel Arreola-Pérez, <sup>\*,§</sup>  
Dr. Sebastián Villalobos-Solís, <sup>\*,¶</sup> Dr. Luis Arturo Rubio-Arteaga, <sup>\*,||</sup>  
Dra. Cecilia Estrella-Bernal <sup>\*,\*\*\*</sup>

**Palabras clave:**  
tendón flexor, dedo en gatillo, tenosinovitis estenosante, prevalencia

**Keywords:**  
flexor tendon, trigger finger, stenosing tenosynovitis, prevalence

\* Hospital Regional de Alta Especialidad Tipo B Bicentenario de la Independencia, ISSSTE. Estado de México, México.

‡ Profesor titular del Curso de Subespecialidad Cirugía Plástica y Reconstructiva. ORCID: 0009-0006-7351-8726

§ Médico Residente de Cirugía Plástica y Reconstructiva. ORCID: 0000-0002-8022-6370

### RESUMEN

El «dedo en gatillo», también conocido como tenosinovitis estenosante del mecanismo flexor, tiene una prevalencia de 3% en la población adulta. Se presenta con mayor frecuencia en mujeres, principalmente en el dedo medio y anular de la mano dominante y es en la actualidad una de las patologías más frecuentes de la mano. Realizamos un estudio de tipo transversal, retrospectivo y observacional de la base de datos del Hospital Regional de Alta especialidad del ISSSTE en el Estado de México, de enero de 2020 a diciembre de 2023, incluyendo 95 pacientes con diagnóstico de tenosinovitis estenosante flexora de los dedos de la mano: 76 mujeres (80%) y 19 hombres (20%). Se presentó con más frecuencia en 41 mujeres trabajadoras activas (43%). La mano derecha fue la más afectada en 55 casos (57%), siendo el primer dedo el más involucrado en 51 (52.6%). En la actualidad no existen estudios epidemiológicos suficientes sobre esta patología y los efectos en los trabajadores en México. Las consecuencias de la tenosinovitis flexora en la población económicamente activa requieren especial cuidado y seguimiento para evitar complicaciones y daños a largo plazo.

### ABSTRACT

«Trigger finger», also known as stenosing tenosynovitis of the flexor mechanism, has a prevalence of 3% in the adult population. It occurs more frequently in women, mainly in the middle and ring fingers of the dominant hand and is currently one of the most common hand pathologies. We carried out a cross-sectional, retrospective and observational study of the database of the ISSSTE High Specialty Regional Hospital in the State of Mexico, from January 2020 to December 2023, including 95 patients with a diagnosis of flexor stenosing tenosynovitis of the fingers: 76 women (80%) and 19 men (20%). The condition occurred more frequently in 41 working women (43%). The right hand was the most affected in 55 cases (57%), with the first finger being the most involved in 51 (52.6%). Currently, there are not enough epidemiological studies on this pathology and the effects on workers in Mexico. The consequences of flexor tenosynovitis in the economically active population require special care and monitoring to avoid complications and long-term damage.

**Citar como:** Cortés-Gutiérrez LE, Arreola-Pérez JD, Villalobos-Solís S, Rubio-Arteaga LA, Estrella-Bernal C. Epidemiología del «dedo en gatillo» en el Hospital Regional Bicentenario de la Independencia del Instituto de Seguridad y Servicios Sociales de los Trabajadores del Estado (ISSSTE), en el Estado de México, durante el periodo de 2020 a 2023. *Cir Plast.* 2024; 34 (3): 87-92. <https://dx.doi.org/10.35366/118349>



† Médico Residente de Cirugía Plástica y Reconstructiva. ORCID: 0009-0005-8436-1739

‡ Médico Residente de Cirugía Plástica y Reconstructiva. ORCID: 0009-0007-9549-710x

\*\* Médico Residente de Cirugía Plástica y Reconstructiva. ORCID: 0009-0000-6569-577x

Recibido: 26 marzo 2024

Aceptado: 03 junio 2024

### Abreviatura:

MCF = articulación metacarpofalángica.

## INTRODUCCIÓN

El «dedo en gatillo», también conocido como tenosinovitis estenosante del mecanismo flexor es una condición con una prevalencia de 3% en la población adulta.<sup>1</sup> El dedo en gatillo se presenta con mayor frecuencia en mujeres, principalmente en el dedo medio y anular de la mano dominante y es actualmente una de las patologías más frecuentes de la mano.

Es ocasionada por inflamación y engrosamiento de la primera polea anular (A1), que restringe y atrapa el movimiento del tendón flexor. Se pueden observar limitaciones funcionales como dificultad al asir y sostener objetos y al realizar actividades motoras finas.<sup>1</sup>

El dedo en gatillo se diagnostica clínicamente con el historial del paciente y exploración física. Una queja temprana es un chasquido sin dolor a nivel de la articulación metacarpofalángica (MCF) al realizar una flexión del dedo. Al progresar esta condición se observa atrapamiento del tendón flexor a nivel de la polea A1, que puede ser doloroso al flexionar y extender el dedo. Se observa también sensibilidad en la cara volar de la articulación MCF a nivel de la polea A1 y en ocasiones se puede palpar un nódulo característico proximal a la polea. A medida que esta condición progresa, puede resultar en un dedo bloqueado en flexión que requiere manipulación manual para extender el dedo completamente. Existe la clasificación de Green,<sup>2</sup> que se puede utilizar para definir hallazgos clínicos en el dedo en gatillo. Esta clasificación va desde el grado I, que es un estado únicamente con dolor, chasquido y sensibilidad sobre la polea A1, hasta el grado IV donde se aprecia contractura del dedo en flexión en la articulación interfalángica proximal.<sup>2</sup>

El objetivo de este estudio es identificar la epidemiología de tenosinovitis estenosante del mecanismo flexor en derechohabientes de un Hospital de Alta Especialidad del Instituto de Seguridad y Servicios Sociales de los Trabajadores del Estado (ISSSTE), en el Estado de México, durante el periodo comprendido de 2021-2023.

## MATERIAL Y MÉTODOS

Se realizó un estudio transversal, retrospectivo y observacional, utilizando la base de datos del Sistema de Información Médico Financiero (SIMEF) del Instituto de Seguridad y Servicios Sociales de los Trabajadores del Estado, Hospital Regional de Alta Especialidad Tipo B Bicentenario de la Independencia. Los criterios de búsqueda e inclusión fueron pacientes con diagnóstico de tenosinovitis flexora de los dedos que fueron tratados en el departamento de Cirugía Plástica y Reconstructiva del hospital, entre enero de 2020 y diciembre de 2023. Encontramos un total de 107 pacientes, excluyendo a 12 con tenosinovitis extensora, obteniendo 95 pacientes que habían sido atendidos en el hospital por tenosinovitis flexora.

Para las variables nominales se realizó un análisis de frecuencia, se utilizaron la media y desviación estándar para describir variables numéricas distribuidas normalmente y la mediana y el rango para describir variables cuantitativas no distribuidas normalmente. El análisis estadístico descriptivo se realizó mediante SPSS 29. El artículo fue escrito basándose en las pautas STROBE para informes de observación. Se realizó una búsqueda sistemática en la base de datos de PubMed, Google Scholar, de marzo a abril de 2024. Los términos de búsqueda fueron «tenosinovitis; flexora, incidencia», ya sea individualmente o en combinación y una síntesis del conocimiento actual.

## RESULTADOS

Se identificaron 95 pacientes con diagnóstico de tenosinovitis flexora en los dedos, de los cuales 76 eran mujeres (80%) y 19 hombres (20%) (Tabla 1). Durante el año 2023 se realizaron la mayor cantidad de procedimientos: 32 (33.7%), con respecto a los años anteriores, 2020 (7.4%), 2021 (26.3%), y 2022 (32.6%). La edad promedio fue de 55.45 años, con una desviación estándar de 10.8 y unidad de rango de 75 años máximo y mínimo de tres años (43%) (Figura 1). Se enfatiza que la afectación se presentó en derechohabiente mujeres trabajadoras activas, con 41 casos (43%), seguido de 13 mujeres jubiladas (13.7%), 11 madres (11.6%) y nueve esposas (9.5%) (Tabla

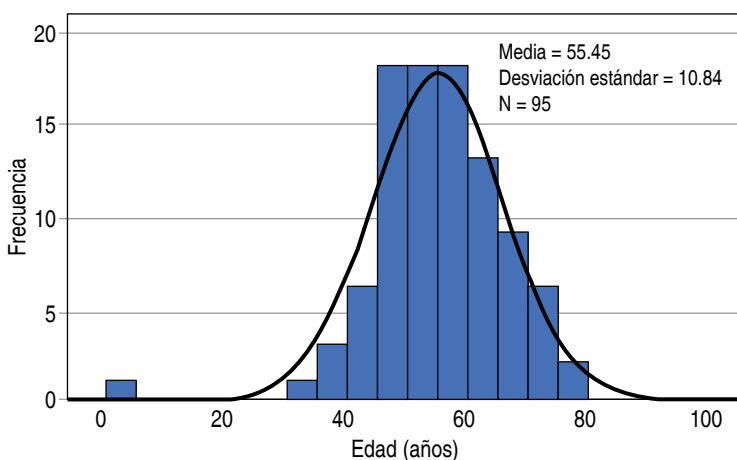


2). Se identificó que la mano derecha fue la más afectada, con una frecuencia de 55 casos (57%) y la izquierda con 40 (42.1%), siendo el primer dedo el más afectado con 51 casos (52.6%), seguido del tercer dedo con 35 casos (36.8%), cuarto dedo con 15 casos (15.8%) y el segundo y quinto dedos respectivamente, con 12 casos (12.6%). Las poleas más afectadas fueron las A1 con 83 casos (87.4%) y sólo se presentó un caso de adhesión en la polea A2 (11.6%). Durante la búsqueda, se asociaron a este padecimiento dos patologías: el síndrome de De Quervain en 15 mujeres afectadas (15.8%), seguido por el síndrome de túnel del carpo en 14 (14.7%) y un solo caso donde se

**Tabla 1: Distribución por sexo de los pacientes afectados con tenosinovitis flexora. Hospital Regional de Alta Especialidad Tipo B Bicentenario de la Independencia, ISSSTE, 2020 a 2023.**

	n (%)
Femenino	76 (80.0)
Masculino	19 (20.0)
Total	95 (100.0)

Fuente: elaboración propia.



**Figura 1: Histograma de la distribución por edad de los pacientes con tenosinovitis flexora. Hospital Regional de Alta Especialidad Tipo B Bicentenario de la Independencia, ISSSTE, 2020 a 2023.**

Fuente: elaboración propia.

**Tabla 2: Distribución por tipo de derechohabiente de los pacientes afectados con tenosinovitis flexora. Hospital Regional de Alta Especialidad Tipo B Bicentenario de la Independencia, ISSSTE, 2020 a 2023.**

	n (%)
Trabajador	9 (9.5)
Trabajadora	41 (43.2)
Esposa	9 (9.5)
Concubina	1 (1.1)
Esposo	2 (2.1)
Concubino	1 (1.1)
Padre	2 (2.1)
Madre	11 (11.6)
Hija	1 (1.1)
Jubilado	5 (5.3)
Jubilada	13 (13.7)
Total	95 (100.0)

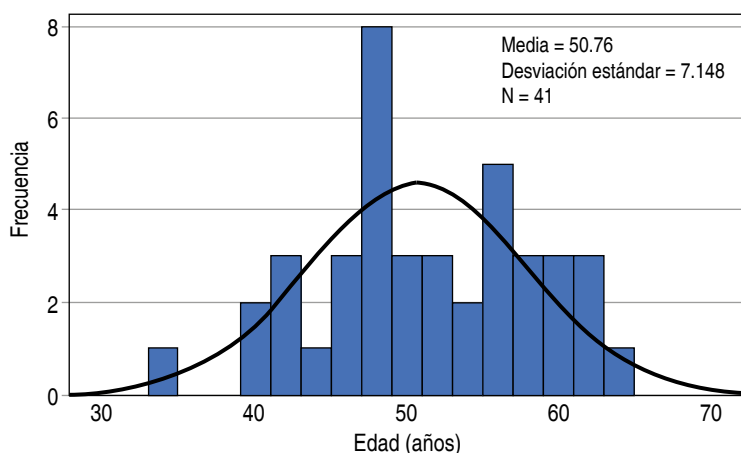
Fuente: elaboración propia.

**Tabla 3: Distribución de otros padecimientos de los pacientes afectados con tenosinovitis flexora. Hospital Regional de Alta Especialidad Tipo B Bicentenario de la Independencia, ISSSTE, 2020 a 2023.**

	n (%)
Válido	65 (68.4)
Síndrome de De Quervain	15 (15.8)
Síndrome de De Quervain + túnel del carpo	1 (1.1)
Túnel del carpo	14 (14.7)
Total	95 (100.0)

Fuente: elaboración propia.

encontraron ambas patologías (Tabla 3). Todos los casos fueron tratados quirúrgicamente, siendo la descompresión del tendón flexor de la mano derecha el tratamiento más realizado (23.2%). Al evidenciar un alto porcentaje en mujeres trabajadoras, se analizó el rango de



**Figura 2:** Histograma de la distribución por edad de las mujeres trabajadoras activas con tenosinovitis flexora. Hospital Regional de Alta Especialidad Tipo B Bicentenario de la Independencia, ISSSTE, 2020 a 2023.

Fuente: elaboración propia.

edad promedio, el cual fue de 50 años, con una desviación estándar de 7.1. El rango mínimo de edad fue de 34 años y máximo de 63, siendo los 50 años la edad más frecuente para presentar esta patología en mujeres trabajadoras activas (Figura 2).

## DISCUSIÓN

La tenosinovitis flexora afecta predominantemente a las mujeres, variando en la relación con respecto a los hombres, como se refleja en nuestro estudio, donde representan 80% de los casos identificados (relación 4:1). Esto coincide con lo reportado por otros grupos, como Brozovich y colegas, mencionando un riesgo 2-6 veces mayor en mujeres, Neto y asociados con un 68% de mujeres (relación 2:1) y Leung y colaboradores donde prácticamente la predisposición es similar en ambos sexos (63.2-54.2%).<sup>3-5</sup>

La edad promedio de los afectados en nuestro estudio fue de 55 años, siendo coherente con estudios anteriores, como lo reportado por Leung y su equipo (56.4-57.1 + 12.9-10.5 años), Brozovich y asociados. (58 años) y Neto y colegas. (50-84 años).<sup>3-5</sup>

Estos hallazgos son consistentes con la evidencia de que ciertas ocupaciones y actividades pueden aumentar el riesgo de desarrollar tenosinovitis flexora, como se observa en la mayoría

de los casos en nuestra institución, como en los grupos de mujeres trabajadoras activas, mujeres jubiladas e incluso madres y esposas con actividades dentro del hogar, y es congruente con lo reportado por Neto y colegas, donde las funciones administrativas y otras que implican repetición y trauma local representan un factor importante para su aparición.<sup>4</sup>

La predominancia de la mano derecha en nuestro estudio fue de 57%. Resultados similares han sido reportados por Leung y colaboradores (57.3-58.9%) y Neto y asociados. (60%). Este último menciona que dicho resultado está en estrecha relación con la mano dominante, siendo afectada en 70% de los casos que reportó.<sup>3,4</sup> Por otra parte, el primer dedo resultó el más afectado en nuestra serie (52.6%), seguido por el tercero (36.8%), cuarto (15.8%), segundo y quinto (ambos con 12.6%), difiriendo en orden y porcentaje de afección, comparado con lo reportado por Leung y colegas. (tercero 36.6%, primero 29.8%, cuarto 21.4%, quinto 7.8% y segundo 4.1%) y por Neto y colaboradores. (cuarto 29%, tercero 33.3%, primero 24%, segundo 2.6% y quinto dedo 1.3%).<sup>3,4</sup> Dicha variación podría estar relacionada con la biomecánica de las actividades realizadas por los pacientes, lo que destaca la importancia de la ergonomía y la prevención de lesiones ocupacionales en la prevención de esta enfermedad.<sup>3,4</sup>

En nuestro estudio se observó además que la polea más afectada fue la A1 (87.4% de los casos), seguida por la A2 (11.6% de los casos), lo cual se explica, ya que la polea A1 se encuentra expuesta a cargas más altas, comparado con el resto de las poleas, de acuerdo con Neto y asociados, sumado a la existencia de una incongruencia biomecánica entre el canal flexor y el volumen que ocupa el aparato flexor, de acuerdo con lo reportado por Guillen y su equipo.<sup>4,6</sup>

Con respecto a la asociación identificada entre la tenosinovitis flexora y otras patologías, destacan las englobadas dentro del síndrome metabólico, que de acuerdo con Neto y asociados. y los hallazgos de Brozovich y colegas. (HbA1c > 7%) incrementan el riesgo para tenosinovitis hasta 25% (población general 1-2.6%).<sup>4,5</sup>

También existen otras asociaciones, como la presencia de enfermedades musculoesque-

léticas (tendinitis de De Quervain, síndrome del túnel del carpo), o reumáticas. En el caso concreto del síndrome del túnel del carpo, de acuerdo con Brozovich y colaboradores, es posible que exista un riesgo intrínseco para desarrollar tenosinovitis flexora, además de que la liberación de dicha patología se ha asociado con un aumento del riesgo para tenosinovitis de 9.65 veces tras los primeros seis meses, lo que influiría en el enfoque del tratamiento y rehabilitación.<sup>5</sup>

Los casos para nuestro estudio se reunieron bajo el sistema de clasificación de Quinnell, ya empleado por otros autores para determinar la gravedad clínica. Incluimos únicamente a los pacientes con grados III y IV (corregible pasivamente, con deformidad fija), en quienes resultaba imperativo el manejo quirúrgico.<sup>3,5</sup>

Por último, en nuestro estudio llama la atención el aumento significativo en la cantidad de procedimientos quirúrgicos realizados para tratar la tenosinovitis flexora durante el año 2023, en comparación con años anteriores, lo cual podría indicar una mayor conciencia sobre la condición, así como posibles cambios en las prácticas médicas que podrían haber contribuido a un aumento en el diagnóstico y tratamiento adecuados de esta enfermedad, o factores externos como la pandemia por COVID-19; sin embargo, es importante recordar que en la actualidad, a pesar de que el manejo quirúrgico es el estándar de oro (99% de éxito), aún se consideran de primera línea los tratamientos no quirúrgicos, como la aplicación de triamcinolona, que reporta remisión completa de los síntomas en casos leves (grados I y II de Quinnell) al cabo de seis semanas, reservando el manejo quirúrgico sólo tras dos ciclos fallidos de esteroides.<sup>3,5</sup>

Si bien nuestro estudio proporciona información valiosa sobre la epidemiología y características clínicas de la tenosinovitis flexora, es importante tener en cuenta algunas limitaciones, como el tamaño de la muestra estudiada y el enfoque exclusivo en los casos que ameritan tratamiento quirúrgico, lo cual podría sesgar los resultados y limitar su generalización. Por lo anterior, se necesitan estudios futuros más extensos que incluyan a pacientes en estadios clínicos tempranos, además de considerar una variedad de factores de riesgo y enfoques de

tratamiento para comprender por completo esta enfermedad.<sup>3,7-10</sup>

## CONCLUSIONES

Durante el desarrollo de este estudio se analizó la epidemiología de la tenosinovitis estenosante del tendón flexor en un hospital de alta especialidad del ISSSTE, en donde se demostró la incidencia de esta patología en pacientes derechohabientes económicamente activos, específicamente el sexo femenino que fue el más afectado, con predominio en la mano derecha, prácticamente exclusiva a nivel de la polea A1. Estos resultados presentados, posterior al análisis de datos de nuestra muestra poblacional, son consistentes con la revisión bibliográfica de este artículo, donde concluyen que la incidencia de tenosinovitis flexora en las mujeres es dos veces más frecuente que la de los hombres; el pulgar, medio, y los dedos anulares son los más comúnmente afectados.<sup>11</sup> Hoy en día no existen estudios epidemiológicos suficientes sobre esta patología y los efectos en la población económicamente activa en México. Las consecuencias de la tenosinovitis flexora en la población económicamente activa requieren especial cuidado y seguimiento para evitar complicaciones y daños a largo plazo.<sup>12,13</sup> La realización de nuevos estudios epidemiológicos podría ayudar a la creación de guías de referencia para su atención y seguimiento en nuestro país, así como analizar factores de riesgo que contribuyen a desarrollar esta patología.

## REFERENCIAS

1. Bridges TN, Ohliger E, Kistler JM. Trigger finger: evaluation, management, and outcomes. *Surg Coll* 2023; 1 (1). doi: 10.58616/surgicoll.00003.
2. Wolfe SW. Tendinopathy. In: Wolfe SW, Hotchkiss RN, Pederson W, Kozin SH, Cohen MS, eds. *Green's operative hand surgery*. 7th ed. Philadelphia: Elsevier; 2017.
3. Ng NYY, Sirisena R, Chua YX. Management of stenosing flexor tenosynovitis in primary care. *Singapore Med J* 2023; 64 (4): 255-261. doi: 10.4103/singaporemedj.smj-2021-262
4. Leung LTF, Hill M. Comparison of different dosages and volumes of triamcinolone in the treatment of stenosing tenosynovitis: a prospective, blinded, randomized trial. *Plast Surg (Oakv)* 2021; 29 (4): 265-271. doi: 10.1177/2292550320969643.
5. Merry SP, O'Grady JS, Boswell CL. Trigger finger? Just shoot! *J Prim Care Community*

- Health* 2020; 11: 2150132720943345. doi: 10.1177/2150132720943345.
6. Qiu Z, Li H, Shen Y, Jia Y, Sun X, Zhou Q et al. Safety and efficacy of ultrasound-guided percutaneous A1 pulley release using a needle knife: An anatomical study. *Front Surg* 2022; 9: 967400. doi: 10.3389/fsurg.2022.967400.
  7. Chung MMT. Adult presentation of locked 'congenital' trigger thumb: A case report. *Int J Surg Case Rep* 2023; 111: 108827. doi: 10.1016/j.ijscr.2023.108827.
  8. Guillén Astete CA, Rodríguez López R, García Montes N. Condicionantes del éxito terapéutico de las infiltraciones de corticoides en el síndrome del dedo en resorte. *Reumatol Clin* [Internet] 2022; 18: 518-522. Disponible en: <https://doi.org/10.1016/j.reuma.2021.07.004>
  9. Grinbaum E, Shulman I, Rozen N, Rubin G. Finger flexor rigidity in the healthy population. *Sci Rep* 2024; 14 (1): 2965. doi: 10.1038/s41598-024-52971-y
  10. Wu RT, Walker ME, Peck CJ, Liu YJ, Hetzler P, Le NK et al. Differential pulley release in trigger finger: a prospective, randomized clinical trial. *Hand (NY)* 2023; 18 (2): 244-249. doi: 10.1177/1558944721994231.
  11. N JHS, L AHAF, R GVG, da Silveira DCEC, B PN, Almeida SF. Epidemiology of trigger finger: metabolic syndrome as a new perspective of associated disease. *Hand (N Y)* 2021; 16 (4): 542-545. doi: 10.1177/1558944719867135.
  12. Brozovich N, Agrawal D, Reddy G. A critical appraisal of adult trigger finger: pathophysiology, treatment, and future outlook. *Plast Reconstr Surg Glob Open* 2019; 7 (8): e2360. doi: 10.1097/GOX.0000000000002360.
  13. Lo YC, Lin CH, Huang SW, Chen YP, Kuo YJ. High incidence of trigger finger after carpal tunnel release: a systematic review and meta-analysis. *Int J Surg* 2023; 109 (8): 2427-2434. doi: 10.1097/JS9.0000000000000450.
- Conflicto de intereses:** los autores declaran no tener conflicto de intereses.
- Correspondencia:  
**Dr. Luis Enrique Cortés-Gutiérrez**  
 E-mail: [cirugia.plastica01@hotmail.com](mailto:cirugia.plastica01@hotmail.com)





# Asociación de la supervivencia y la mortalidad con aspectos demográficos en pacientes gran quemados en un centro de referencia de quemaduras de México 2022-2023: Un estudio retrospectivo de cohorte

Association of survival and mortality with demographics in patients with major burns at a Mexican burn center 2022-2023: A retrospective cohort study

Dr. Norman Alejandro Rendón-Mejía,<sup>\*,‡</sup> Dra. Luisa Fernanda Cuervo-Ollervides,<sup>\*,‡</sup>  
Dr. Natanael Flores-González,<sup>\*,‡</sup> Dr. Carlos Alberto Hernández-Terrazas<sup>\*,§</sup>

**Palabras clave:**

quemados, cirugía plástica, supervivencia, mortalidad, cuidados intensivos

**Keywords:**

burned patients, plastic surgery, survival, mortality, intensive care

## RESUMEN

**Introducción:** los pacientes con quemaduras siguen siendo uno de los problemas de salud pública más importantes en México y ocupan el puesto 13 en las causas de mortalidad anual. Las quemaduras provocan morbilidades importantes, como infección, síndrome de respuesta inflamatoria sistémica, sepsis, insuficiencia orgánica. **Objetivo:** identificar a la población más afectada y el tipo de quemadura con más morbilidad y mortalidad tomando en cuenta al paciente gran quemado. **Material y métodos:** se llevó a cabo un estudio observacional de cohorte de tipo retrospectivo de la población ingresada en la Unidad de Quemados del Hospital General de Chihuahua «Salvador Zubirán Anchondo», en el periodo del 1 de enero de 2022 al 31 de diciembre de 2023. Se estimó la mortalidad acumulada de manera global y la sobrevida por medio del método de Kaplan-Meier. Se realizó un modelo multivariado con correlación de Cox para evaluar la asociación de la mortalidad y la velocidad en la que ésta aparece posterior a la quemadura. **Resultados:** se analizaron un total de 208 pacientes que ingresaron a la Unidad de Quemados: 162 hombres (77.9%) y 46 mujeres (22.1%). La media de superficie corporal total quemada fue 21.3%, con rango de 1 a 99%; el agente causal más frecuente fue el fuego directo, con 140 pacientes (67.3%). El grado de profundidad de quemadura de mayor incidencia fue de segundo grado, con

## ABSTRACT

**Introduction:** patients with burns continue to be one of the most important public health problems in Mexico, ranked 13th place among the causes of annual mortality. Burns cause important morbidities, such as infection, systemic inflammatory response syndrome, sepsis and organ failure. **Objective:** to identify the most affected population and the type of burn with higher morbidity and mortality including the patients with major burns. **Material and methods:** a retrospective observational cohort study of the population admitted to the burn unit of the General Hospital of Chihuahua «Salvador Zubirán Anchondo» from January 1, 2022, to December 31, 2023, was carried out. Overall cumulative mortality and survival were measured using the Kaplan-Meier method. A multivariate Cox correlation model was done to evaluate the association between mortality and the time at which it happens after the burns. **Results:** a total of 208 patients admitted to our Burn Unit were analyzed: 162 male (77.9%) and 46 female (22.1%). The mean total body surface area was 21.3%, with a range of 1 to 99%; the most frequent cause was direct fire injuries with 140 patients (67.3%). The degree of burn depth with the highest incidence was second degree with 113 admissions (54.6%). Mortality was estimated at 12.5% (26/208), with an average length of stay of 16.8 days

\* Hospital General de Chihuahua «Salvador Zubirán Anchondo». Chihuahua, Chihuahua, México.

‡ Médico residente de Cirugía General.

§ Jefe del Departamento de Cirugía de la Unidad de Quemados.

Recibido: 30 mayo 2024

Aceptado: 05 agosto 2024

**Citar como:** Rendón-Mejía NA, Cuervo-Ollervides LF, Flores-González N, Hernández-Terrazas CA. Asociación de la supervivencia y la mortalidad con aspectos demográficos en pacientes gran quemados en un centro de referencia de quemaduras de México 2022-2023: Un estudio retrospectivo de cohorte. *Cir Plast.* 2024; 34 (3): 93-98. <https://dx.doi.org/10.35366/118350>



113 ingresos (54.6%). Se calculó una mortalidad del 12.5% (26/208), con una estancia promedio de 16.8 días (0-119). **Conclusión:** existe una asociación de la profundidad de la quemadura, edad, el porcentaje de superficie quemada y el número de comorbilidades al ingreso de pacientes en nuestra unidad de quemados.

(0-119). **Conclusion:** there is an association between burn depth, age, percentage of surface burned and number of comorbidities when patients were admitted to our burn unit.

## INTRODUCCIÓN

El paciente con quemaduras sigue siendo uno de los problemas de salud pública más importantes en nuestro país, ocupando el puesto 13 en las causas de mortalidad según los informes del Instituto Nacional de Estadística, Geografía e Informática. La Organización Mundial de la Salud estima que alrededor de 180,000 personas mueren cada año debido a quemaduras en todo el mundo.<sup>1,2</sup>

Las quemaduras son lesiones en la piel y en los órganos que pueden resultar en una amenaza importante si no se tratan adecuadamente.<sup>3</sup> Se clasifican en varios tipos: escaldadura, fuego, contacto, exposición a sustancias químicas, quemaduras eléctricas y lesiones por radiación.<sup>3,4</sup> Las quemaduras eléctricas son completamente diferentes porque pueden causar un daño en los tejidos profundos, mayor que la lesión cutánea visible.<sup>5</sup> Las quemaduras provocan morbilidades importantes como infección, síndrome de respuesta inflamatoria sistémica, sepsis, insuficiencia orgánica, lesión renal aguda, síndrome de dificultad respiratoria aguda y afección pulmonar por lesión por inhalación que requiere ventilación mecánica.<sup>3</sup> Los principales factores predictivos de morbilidad y mortalidad por quemaduras incluyen la edad y la superficie corporal total de las quemaduras.

La población más afectada por esta situación es el sector de bajos recursos de la sociedad. Esta patología conlleva múltiples cambios a la calidad de vida del paciente, así como un pronóstico que empeora según la extensión y las comorbilidades del sujeto comprometido. Además, hay un aumento en los costos debido a los requisitos de estancia intrahospitalaria prolongada en la mayoría de los pacientes. La mortalidad no es el único problema al que nos enfrentamos al hablar de esta patología. Las quemaduras no mortales afectan en gran medida el desenvolvimiento del paciente tras su

recuperación, estigmatizando su convivencia, lo que provoca rechazo o limitaciones funcionales que disminuyen su calidad de vida.<sup>2</sup>

Este trabajo tiene como objetivo evaluar la mortalidad en la Unidad de Quemados del Hospital General de Chihuahua «Salvador Zubirán Anchondo», identificar a la población más afectada y el tipo de quemadura con más morbilidad y mortalidad, tomando en cuenta al paciente gran quemado.

## MATERIAL Y MÉTODOS

Llevamos a cabo un estudio observacional de cohorte retrospectivo, tomando los datos del expediente clínico integral de pacientes ingresados en la Unidad de Quemados del Hospital General de Chihuahua «Salvador Zubirán Anchondo», en el periodo del 1 de enero de 2022 al 31 de diciembre de 2023. La muestra poblacional fue por conveniencia. El estudio fue aprobado por el comité de ética e investigación del hospital. Incluyó a pacientes con las siguientes características: gran quemado con más del 20% de superficie corporal total quemada; quemaduras eléctricas sin importar su porcentaje, con más del 10% de quemaduras en pacientes pediátricos y geriátricos; hombres y mujeres con un rango de edad de 0 a 90 años, además de pacientes provenientes de las distintas unidades médicas del estado de Chihuahua con diagnóstico de quemaduras de primero, segundo y tercer grado. Se utilizó la metodología presentada por Ramírez-Blanco y colaboradores, en la cual se estableció buscar la relación de variables demográficas como sexo, edad, agente causal, profundidad y superficie corporal total de la quemadura,<sup>6</sup> así como existencia de alguna comorbilidad presente al ingreso, como diabetes mellitus tipo II, hipertensión arterial sistémica, abuso de sustancias, o alteración del estado neurológico.

**Análisis estadístico.** Las diferencias se establecieron mediante la prueba de estadística de t de Student para variables independientes; se asumió una  $p < 0.05$  como estadísticamente significativa y se desarrolló un modelo univariable por medio de regresión lineal. Se estimó la mortalidad acumulada y su intervalo de confianza de 95% (IC95%) de manera global y para el resto de las variables y la función de supervivencia por medio del método de Kaplan-Meier. Se realizó un modelo multivariado con correlación de Cox para evaluar la asociación de la mortalidad y la velocidad en la que aparece posterior a la quemadura, representado en riesgo relativo (RR). Los datos se analizaron por medio del programa IBM SPSS Statistics 29.0.2.0.

**RESULTADOS**

Analizamos un total de 208 pacientes que ingresaron a la Unidad de Quemados del Hospital General de Chihuahua «Salvador Zubirán Anchondo», de los cuales 162 (77.9%) eran hombres y 46 (22.1%) mujeres. El paciente más joven ingresado tenía 0 años y el más longevo 83, con una media de 30.2 años (Tabla 1). El grupo de edad preponderante dentro del estudio fueron los menores de 10 años (23.1%), seguido del grupo de 19 a 26 años (15.4%). La media de superficie corporal total (SCT) quemada fue 21.3% (rango: 1 a 99%). El agente causal de lesión más frecuente en los pacientes ingresados fue el fuego directo con 140 (67.3%) pacientes, la escaldadura con 36 (16.8%) casos, por electricidad en 30 (13.9%), químicas en un paciente (0.5%) y una por pirotecnia (0.5%). El grado de profundidad de quemadura que más se presentó fue de primer grado, con 113 (54.3%) casos, seguido de quemaduras de segundo grado con 85 (40.9%) pacientes, y quemaduras de tercer grado con ocho ingresos (3.8%). Se calculó una mortalidad de 12.5% (26/208), con una estancia promedio de 16.8 días (0-119).

El análisis estadístico para muestras independientes tuvo una diferencia estadística entre el grupo de sobrevivientes y fallecidos con relación a la SCT ( $p \leq 0.001$ , IC95% 22.1-35.5); además se encontró diferencias entre el grado de profundidad de la quemadura ( $p \leq 0.001$ ,

**Tabla 1: Características demográficas de los pacientes ingresados a la Unidad de Quemados durante el periodo 2022-2023 (N = 208).**

	n (%)
<b>Sexo</b>	
Masculino	162 (77.9)
Femenino	46 (22.1)
<b>Número de comorbilidades</b>	
0	144 (69.2)
1	38 (18.3)
2	18 (8.7)
3	7 (3.4)
4	1 (0.5)
<b>Mortalidad</b>	
Defunciones	26 (12.5)
Sobrevivientes	182 (87.5)
<b>Grado de profundidad de quemadura</b>	
Primero	113 (54.3)
Segundo	85 (40.9)
Tercero	8 (3.8)
<b>Superficie corporal total</b>	
≤ 20	130 (62.5)
21-30	28 (13.5)
31-40	22 (10.6)
41-50	10 (4.8)
51-60	4 (1.9)
61-69	6 (2.9)
70-79	1 (0.5)
80-89	3 (1.4)
90-99	3 (1.4)
<b>Edad en años</b>	
≤ 10	48 (23.1)
11-18	20 (9.6)
19-26	32 (15.4)
27-34	29 (13.9)
35-42	17 (8.2)
43-50	20 (9.6)
51-58	18 (8.7)
59-66	12 (5.8)
67-74	7 (3.4)
75-82	5 (2.4)

IC95% 0.314-0.766), y también diferencias significativas en las variables del número de comorbilidades ( $p \leq 0.001$ , IC95% 0.351-1.01), así como en la edad ( $p \leq 0.001$ , IC95% 7.3-24.7) y los días de estancia hospitalaria ( $p \leq 0.016$ , IC95% -16.8 a -1.7). No se encontraron diferencias significativas en los grupos

de sobrevivientes y fallecidos en relación con el agente causal de la quemadura y el sexo.

En el modelo de regresión lineal univariado se obtuvo una asociación significativamente estadística entre los pacientes fallecidos y la SCT ( $p \leq 0.001$ ), la edad ( $p = 0.001$ ), grado y profundidad de la quemadura ( $p \leq 0.001$ ) y el número de comorbilidades al ingreso del paciente quemado ( $p \leq 0.001$ ). En el análisis de supervivencia por medio de la regresión de Cox y método de Kaplan-Meier se encontraron diferencias estadísticamente significativas ( $p \leq 0.001$ ) entre la supervivencia en los distintos grupos de SCT, siendo los pacientes con  $< 20\%$  con mejor pronóstico (100.8, IC95% 94.1-107.6) (Tabla 2). El grupo de edad con menor sobrevivencia fue el de pacientes con 70-79% de SCT quemada (2.0, IC95% 2.0-2.0). En el análisis de supervivencia por grupos de edad se encontraron diferencias significativas entre grupos ( $p \leq 0.001$ ), siendo el grupo de 67 a 74 años con el peor desenlace (8.8, IC95% 1.7-16.0) y el grupo con mejor pronóstico fue el de 19 a 26 años (110.4, IC95% 99.0-121.8).

Hubo diferencias significativas en la relación de supervivencia y grado de profundidad de la quemadura ( $p = 0.001$ ), siendo las quemaduras de tercer grado las que tuvieron menor supervivencia (52.8, IC95% 29.2-76.4) y en el análisis de la relación del número de comorbilidades y la supervivencia hubo una diferencia estadísticamente significativa ( $p \leq 0.001$ ), con el grupo de más de tres comorbilidades 9.5, IC95% 5.3-13.7) (Figura 1). No hubo diferencias significativas en la supervivencia en relación con el sexo y el agente causal de la quemadura.

## DISCUSIÓN

En nuestro proyecto de investigación buscamos la relación de distintas variables demográficas con la supervivencia y la mortalidad, así como de la asociación de las variables con el fallecimiento de los pacientes ingresados en nuestra unidad de quemados. Encontramos que la mortalidad hospitalaria del paciente quemado fue del 12.5%; en el estudio de Ramírez-Blanco y

Tabla 2: Correlación lineal de Cox entre las características demográficas al ingreso del paciente quemado.

	Significación		Diferencia de medias	IC 95%	
	p de un factor	p de dos factores		Inferior	Superior
Sexo	0.275	0.550	0.053	-0.120	0.226
	0.290	0.580	0.053	-0.139	0.244
SCT	$< 0.001^*$	$< 0.001^*$	28.853	22.145	35.562
	$< 0.001^*$	$< 0.001^*$	28.853	18.107	39.599
Grado	$< 0.001^*$	$< 0.001^*$	0.540	0.314	0.766
	$< 0.001^*$	$< 0.001^*$	0.540	0.344	0.736
Comorbilidades	$< 0.001^*$	$< 0.001^*$	0.682	0.351	1.014
	$< 0.001^*$	0.003 <sup>‡</sup>	0.682	0.258	1.107
Edad	$< 0.001^*$	$< 0.001^*$	16.079	7.397	24.762
	0.002 <sup>‡</sup>	0.003 <sup>‡</sup>	16.079	5.888	26.271
Estancia	0.008 <sup>‡</sup>	0.016 <sup>‡</sup>	-9.278	-16.809	-1.747
	$< 0.001^*$	$< 0.001^*$	-9.278	-13.878	-4.678
Agente	0.040 <sup>‡</sup>	0.081	-0.319	-0.678	0.039
	0.016 <sup>‡</sup>	0.032 <sup>‡</sup>	-0.319	-0.610	-0.028

SCT = superficie corporal total.

\* Significancia estadística  $\leq 0.001$ . <sup>‡</sup> Significancia estadística  $\leq 0.05$ .



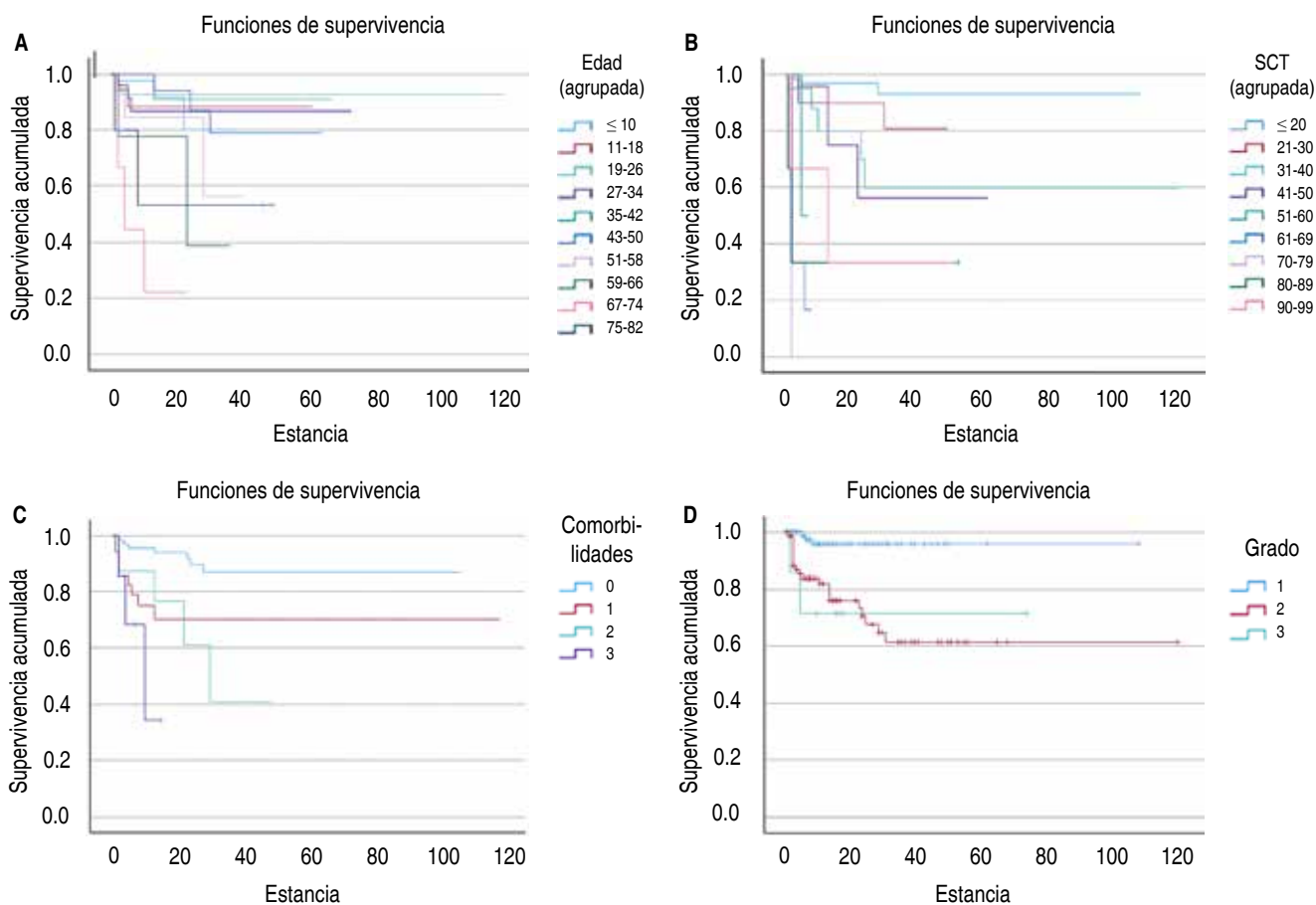


Figura 1: A-D) Gráfica de supervivencia de Kaplan-Meier de los pacientes gran quemados ingresados en el periodo 2022-2023.

colaboradores,<sup>6</sup> encontraron una mortalidad de 1.5%, donde registraron que existió diferencia significativa entre la profundidad y la extensión de la quemadura. En el estudio de Juárez Guzmán y Sánchez Zúñiga,<sup>7</sup> la mortalidad fue del 21.2%; en nuestro estudio obtuvimos una menor mortalidad (12.5%) en comparación con lo reportado por Villegas y asociados,<sup>8</sup> que observaron una mortalidad global de 37%. En el estudio de Curiel-Balsera y colegas,<sup>9</sup> se reportó una mortalidad en la Unidad de Cuidados Intensivos (UCI) de 42.3%. Con respecto a la prevalencia de los ingresos en nuestra unidad de quemados, encontramos que hubo mayor prevalencia en el sexo masculino; esto concuerda con los resultados de otros estudios demográficos, como el de Maldonado y colaboradores, Juárez Guzmán y Sánchez Zúñiga y asociados, y Villegas et al.<sup>2-5</sup>

En cuanto a la media de SCT, obtuvimos un porcentaje mayor en comparación al estudio de Ramírez-Blanco y su grupo,<sup>6</sup> quienes obtuvieron una media de 7% de SCT en los pacientes ingresados; sin embargo, en el estudio por Maldonado y asociados,<sup>10</sup> la media de la SCT fue 35%. Por grupos de edad, se presentó una mayor mortalidad y riesgo de complicaciones a corto plazo en pacientes menores de 10 años; en el estudio de Ramírez-Blanco y colegas, se reporta el 65.9% de las quemaduras por líquidos calientes y el 65.2% de las quemaduras por contacto se presentaron en el grupo de edad de 0 a 10 años.

Los días de estancia hospitalaria en nuestro estudio tuvo una media de 16.8 días y en pacientes que fallecieron fue de 14 días, teniendo un valor mayor al notificado por Juárez Guzmán y Sánchez Zúñiga y colaboradores,

quienes obtuvieron una media de 10.64 días. Nosotros obtuvimos una estancia hospitalaria mayor en pacientes fallecidos en comparación con Ramírez-Blanco y asociados que registraron una estancia de 3.5 días.<sup>6,7</sup>

En nuestro estudio demostramos una asociación de la SCT, el grado y profundidad de la quemadura, la edad y el número de comorbilidades con la supervivencia de los pacientes quemados; a diferencia de otros estudios donde se encontró una diferencia significativa entre la edad del paciente y el grado de profundidad de la quemadura. En otro estudio, encontraron en su análisis una significancia para la edad, la superficie corporal total quemada y el síndrome inhalatorio; y en el estudio de Curiel-Balsera y colegas se demostró que las variables asociadas de manera independiente con mayor riesgo de muerte fue una SCT de 35% y la aparición de lesión renal aguda.<sup>6,8</sup>

## CONCLUSIONES

Podemos concluir que existe una asociación de la profundidad de la quemadura, edad, el porcentaje de superficie quemada y el número de comorbilidades al ingreso en pacientes hospitalizados en nuestra unidad de quemados. Es importante tener en consideración estas variables, ya que son factores de riesgo que están muy ligados con la mortalidad hospitalaria. En el momento de ingresar a pacientes con quemaduras, es necesario implementar un tratamiento de hidratación basado en metas e iniciar un tratamiento quirúrgico en aquellos que lo ameriten, para mejorar el pronóstico durante su estancia hospitalaria.

## REFERENCIAS

1. Smolle C, Cambiaso-Daniel J, Forbes AA, Wurzer P, Hundeshagen G, Branski LK et al. Recent trends in burn epidemiology worldwide: a systematic review. *Burns*. 2017; 43 (2): 249-257. doi: 10.1016/j.burns.2016.08.013.
2. De Estadística Y, I. N. (s. f.-b). Mortalidad. <https://www.inegi.org.mx/programas/mortalidad>
3. Ellison DL. Burns. *Crit Care Nurs Clin North Am*. 2013; 25 (2):273-285. doi: 10.1016/j.ccell.2013.02.003.
4. Hermans MHE. An Introduction to burn care. *Adv Skin Wound Care*. 2019; 32 (1): 9-18. doi: 10.1097/01.ASW.0000549612.44844.75.
5. Lee RC. Injury by electrical forces: pathophysiology, manifestations, and therapy. *Curr Prob Surg*. 1997; 34 (9): 677-764. doi: 10.1016/S0011-3840(97)80007-X.
6. Ramírez-Blanco CE, Ramírez-Rivero CE, Díaz-Martínez LA. Causas y sobrevida en pacientes quemados en el centro de referencia del nororiente de Colombia. *Cir Plast Iberolatinoam*. 2017; 43 (1): 59-67.
7. Juárez-Guzmán U, Sánchez-Zúñiga M. Asociación entre índice neutrófilo/linfocito como biomarcador de mortalidad en pacientes con quemaduras mayores durante el periodo del 01 de febrero de 2020 al 28 de enero de 2022. *Med crít (Col Mex Med Crít)*. 2023; 37 (1): 17-20.
8. Villegas CJ, Torres EE, Pedreros PC, Singh OP, Longton BC, Carlos Said J et al. Mortalidad tras un año de protocolización en el manejo del paciente quemado. *Rev Chil Cir*. 2010; 62 (2): 144-149.
9. Curiel-Balsera E, Prieto-Palomino MA, Fernández-Jiménez S, Fernández-Ortega JF, Mora-Ordoñez J, Delgado-Amaya M. Epidemiología, manejo inicial y análisis de morbimortalidad del gran quemado. *Med Int*. 2006; 30 (8): 363-639.
10. Maldonado AA, Küntscher M, Sillero A. Análisis de parámetros bioquímicos en grandes quemados: nuevos factores pronósticos. De la investigación básica a la clínica. *Cir Plast Iberolatinoam*. 2012; 38 (4): 305-312.

**Conflicto de intereses:** los autores declaran no tener conflicto de intereses.

**Financiamiento:** el presente estudio no recibió financiamiento.

Correspondencia:

Dr. Norman Alejandro Rendón-Mejía

E-mail: norman-rendon@hotmail.com



## CASO CLÍNICO

doi: 10.35366/118351



# Colgajo libre de gracilis para restaurar la extensión de la muñeca en lesión traumática del plexo braquial

Gracilis free flap for restoring wrist extension in traumatic brachial plexus injury

Dra. Dulce María Sánchez-Dauth,\* Dr. Luis Alejandro Rodríguez-Corpus,‡  
Dr. Aldo G Beltrán-Pardo,§ Dr. Obed Grajeda-Chávez,¶ Dra. Lucía Patricia Cano-Pérez||

### Palabras clave:

plexo braquial, lesión, músculo gracilis, colgajo muscular innervado, colgajo libre, microcirugía

### Keywords:

brachial plexus, injury, gracilis muscle, innervated muscle flap, free flap, microsurgery

\* Médico Residente de Cirugía Plástica y Reconstructiva. Hospital Universitario «Dr. José Eleuterio González». Monterrey, Nuevo León, México. ORCID: 0009-0004-7631-1224

‡ Médico pasante en Servicio Social por Investigación. Banco de Hueso y Tejido. Hospital Universitario «Dr. José Eleuterio González». Monterrey, Nuevo León, México. ORCID: 0009-0008-6637-7536

§ Médico adscrito al Departamento de Cirugía Plástica y Reconstructiva. Hospital Universitario «Dr. José Eleuterio González». Monterrey, Nuevo León, México. ORCID: 0000-0001-6095-5720

¶ Médico Residente de Cirugía General.

### RESUMEN

La lesión traumática del plexo braquial representa un desafío para el cirujano de nervio periférico, una pérdida significativa de la función del miembro afectado y tiene gran impacto en el entorno psicosocial del paciente. Se han desarrollado nuevos tratamientos en la reconstrucción de nervios periféricos en las etapas iniciales del trauma; sin embargo, aún existe dificultad en el tratamiento de pacientes con más de 12 meses de evolución después del accidente, o en casos con lesiones preganglionares. El colgajo de gracilis es una opción versátil en la cirugía reconstructiva. Con el paso de los años, su uso se ha extendido desde la reconstrucción mamaria y facial hasta la restauración funcional después de una lesión total del plexo braquial. Entre sus ventajas se encuentra la posibilidad de transferencia libre, que proporciona tanto una unidad muscular funcional como cobertura de tejido blando en un solo procedimiento reconstructivo. Describimos el uso de un colgajo muscular innervado libre de gracilis para la restauración de la extensión de muñeca y dedos después de una lesión alta del plexo braquial, con buen resultado funcional.

### ABSTRACT

Traumatic lesion of brachial plexus involves a challenge for the surgeon of peripheral nerve and a significant loss of limb function, and it has a great impact on the patient's psychosocial environment. New treatments have been developed in the reconstruction of peripheral nerves in the initial stages of trauma; however, there is still difficulty in treating patients with more than 12 months of evolution after the accident, or in cases with preganglionic lesions. The gracilis flap is a versatile option in reconstructive surgery. Over the years its use has extended from breast and facial reconstruction to functional restoration after a total brachial plexus injury. The advantages of this method include the possibility of free transfer, providing both a functional muscle unit and soft tissue coverage in a single reconstructive procedure. We describe the use of a free innervated gracilis muscle flap for the restoration of the wrist and finger extension after a high brachial plexus injury, with a good functional result.

## INTRODUCCIÓN

Las lesiones traumáticas en el plexo braquial suponen un reto para los cirujanos de nervio periférico, ya que a menudo provocan una pérdida significativa de la función de las extremidades y afectan el bienestar psicosocial del paciente.<sup>1</sup> Los avances en las reconstrucciones nerviosas durante las primeras etapas posterior-

res al trauma han mejorado los resultados del tratamiento, sin embargo, persisten dificultades en el tratamiento de pacientes con más de 12 meses de evolución postaccidente o lesiones preganglionares.<sup>2</sup> Una posible causa de fracaso en la reconstrucción de nervios periféricos, más allá de este periodo de tiempo, es la falta de reinervación de la placa terminal motora. En tales casos, la transferencia de músculos como

**Citar como:** Sánchez-Dauth DM, Rodríguez-Corpus LA, Beltrán-Pardo AG, Grajeda-Chávez O, Cano-Pérez LP. Colgajo libre de gracilis para restaurar la extensión de la muñeca en lesión traumática del plexo braquial. *Cir Plast.* 2024; 34 (3): 99-102. <https://dx.doi.org/10.35366/118351>



Hospital Central Norte Pemex. Ciudad de México. ORCID: 0000-0001-8431-3407  
 || Médico Residente de Cirugía General. Hospital Christus Muguerza Alta Especialidad. Monterrey, Nuevo León, México. ORCID: 0000-0002-6597-6405

Recibido: 17 marzo 2024  
 Aceptado: 03 junio 2024

colgajos libres restaura el movimiento de las extremidades.<sup>3</sup>

El colgajo gracilis es una opción versátil en cirugía reconstructiva; ofrece ventajas como la transferencia libre, proporciona cobertura tanto de la unidad muscular funcional como de los tejidos blandos en un solo procedimiento, eliminando así la necesidad de reentrenamiento de la función motora.<sup>4,5</sup> Describimos el uso de un colgajo libre de músculo gracilis inervado para restaurar la extensión de la muñeca y los dedos después de una lesión alta del plexo braquial.

### CASO CLÍNICO

Hombre de 48 años, sin antecedentes médicos significativos, que sufrió lesión del plexo braquial alto con avulsión radicular C5 y C6 por traumatismo cerrado en accidente de

motocicleta. Inicialmente se sometió a cirugía de transferencia nerviosa. La primera etapa consistió en transferir el nervio accesorio espinal al nervio axilar para la abducción del hombro seis semanas después del accidente, pero fracasó y después se realizó con éxito una transferencia tipo Oberlin II para flexión del codo, alcanzando una calificación M4 (*Medical Research Council*).

Un año después, el paciente acudió a nuestro hospital para el manejo de las secuelas, presentando abducción de hombro limitada a 0°, extensión de muñeca en M1 y extensión de dedo en M1. Para restaurar la abducción del hombro, una transferencia de tipo Saha alcanzó hasta 40°.

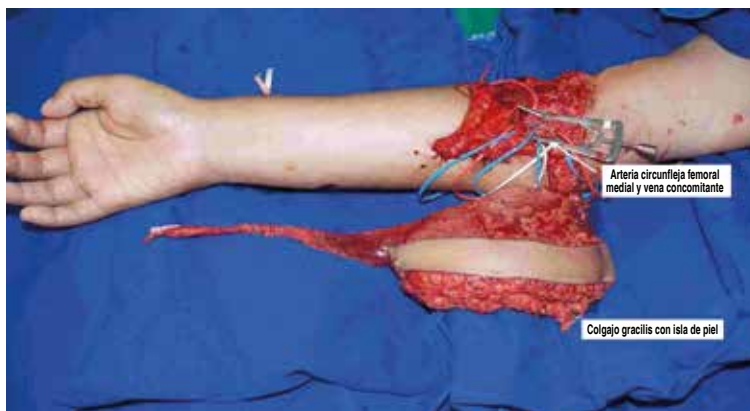
Para la extensión de muñeca y dedo, se consideraron dos opciones: artrodesis de muñeca sin restauración de extensión digital y una técnica para restaurar simultáneamente la extensión de muñeca y digital, proporcionando capacidad de liberación de un solo movimiento.

El paciente fue colocado en la mesa quirúrgica en decúbito supino con el antebrazo en supinación. Se realizó una incisión de 10 cm en la cara volar del tercio proximal del antebrazo, se buscaron intencionalmente ramas motoras desde el nervio mediano hasta el pronador redondo. Simultáneamente se identificaron la arteria radial y la vena a través del mismo acceso. Se realizó una segunda incisión dorsal en el antebrazo en el tercio medio, accediendo longitudinalmente al extensor de los dedos común y al extensor largo del pulgar. Un túnel subcutáneo conectaba ambas incisiones.

El colgajo gracilis, con una isla de piel de 5 × 8 cm (*Figura 1*), fue extraído y transferido al antebrazo, fijándolo a la inserción de los músculos extensores en el epicóndilo medial (*Figura 2*). La arteria femoral circunfleja medial fue anastomosada término-lateral a la arteria radial, con una anastomosis venosa término-terminal a la vena concomitante de la arteria radial. El nervio obturador se acopló a las ramas motoras del pronador redondo con suturas epineurales de Ethilon 9-0 (*Figura 3*). La parte distal del colgajo de gracilis se suturó bajo tensión máxima al extensor de los dedos comunes, extensor largo del pulgar, extensor radial corto del carpo y largo, logrando una extensión de

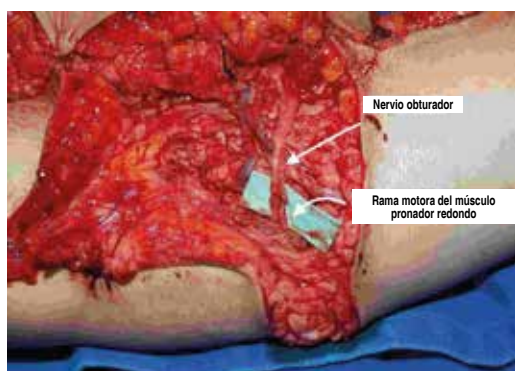


**Figura 1:** Diseño del colgajo.



**Figura 2:** Colgajo con su anastomosis vascular en el sitio receptor.





**Figura 3:** Colgajo con coaptación nerviosa.

muñeca de 45 grados. Las suturas cardinales se colocaron hacia la isla de piel, dejando que el área restante cicatrizara por segunda intención hasta que se produjo la atrofia del grosor del colgajo (Figura 4).

La rehabilitación comenzó a las cuatro semanas, alcanzando M4 en extensión de muñeca y dedo a los 12 meses (Figuras 5 y 6). En la actualidad el paciente mantiene una extensión de muñeca y dedos M4, con sensibilidad preservada en la zona del nervio cubital y discriminación de sensaciones de dos puntos, frío y calor. La zona donadora cicatrizó sin complicaciones.

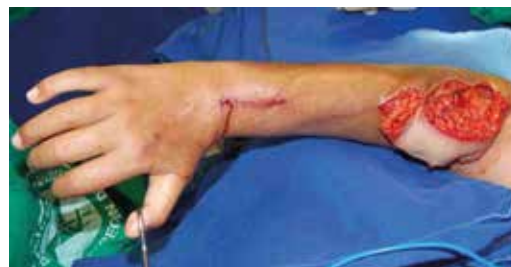## DISCUSIÓN

El tratamiento de las lesiones del plexo braquial supone un reto para los cirujanos de nervios periféricos, sobre todo en casos con más de 12 meses de evolución. La recuperación funcional de la mano requiere la restauración del agarre y la liberación. Varios músculos, incluidos el dorsal ancho, el pectoral mayor y el tensor de la fascia lata, se pueden utilizar para la restauración del plexo braquial,<sup>1</sup> sin embargo, los músculos recto femoral y gracilis se utilizan con mayor frecuencia.

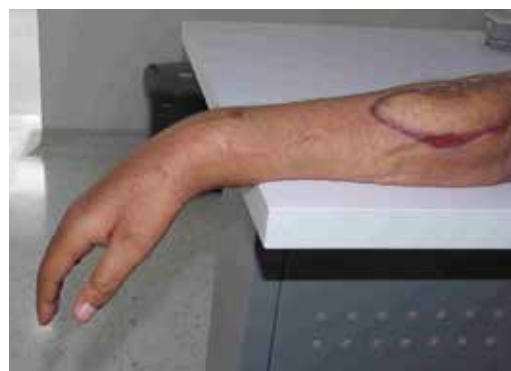La selección del sitio donador tiene en cuenta la capacidad de generación de fuerza muscular, la longitud y la anatomía vascular y nerviosa.<sup>1</sup> En 1980, Brunelli propuso las transferencias nerviosas utilizando el nervio accesorio espinal, los nervios intercostales e incluso los nervios del plexo contralateral,<sup>3</sup> ofreciendo posibilidades de recuperación en pacientes

con lesión del plexo braquial. Sin embargo, estas opciones tienen limitaciones para lesiones de más de un año debido a la degeneración de la placa terminal del motor. Una solución lógica implica el uso de un músculo sano y no degenerado.

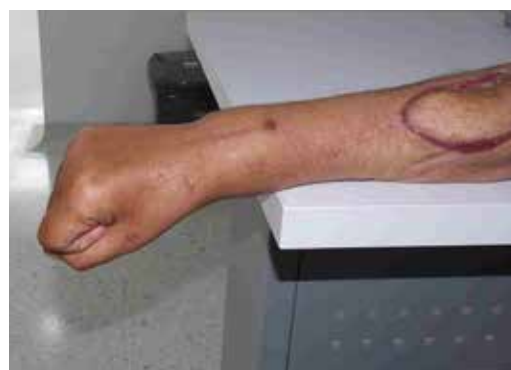Ikuta y colaboradores<sup>6</sup> describieron por primera vez el uso de colgajos musculares



**Figura 4:** Resultado final con fijación del colgajo en sus 4 puntos cardinales.



**Figura 5:** Seguimiento del paciente, muñeca en reposo contra gravedad.



**Figura 6:** Muñeca en extensión contra gravedad.

funcionales libres para restaurar el movimiento en pacientes con lesión del plexo braquial, con más de 12 meses de evolución. Doi y colegas<sup>7,8</sup> describieron el uso del colgajo de gracilis para restaurar la flexión del codo, con tasas de éxito que oscilaron entre 65 y 96%. Dado que la flexión del codo y la muñeca es esencial para la función de las extremidades superiores, las técnicas para la extensión de la muñeca se han pasado por alto. La recuperación de la función de la mano requiere agarre y liberación, es decir, tanto la flexión como la extensión de las articulaciones. Por lo tanto, esta negligencia afecta las actividades diarias de los pacientes con lesión del plexo braquial. Soldado y asociados<sup>9</sup> reportaron un caso en el que se utilizó el colgajo libre de gracilis para restaurar la extensión del dedo en un paciente con lesión del plexo braquial bajo, obteniendo excelentes resultados sin comprometer el movimiento de la muñeca. Si bien, no encontramos casos publicados que utilizaran el colgajo muscular de gracilis para restaurar la extensión de la muñeca, basamos nuestra técnica en los principios descritos por Doi y colegas<sup>7,8</sup> para la fijación del colgajo al antebrazo. Un estudio observacional sobre la calidad de vida en pacientes sometidos a estos procedimientos, escrito por Yi Yang y su equipo<sup>2</sup> indicó que sólo alrededor de 7% de las restauraciones libres con colgajo de gracilis resultaron en un grado M4. En nuestro caso, se logró una calificación M4. Bertelli y colaboradores<sup>10</sup> reconstruyeron 10 casos con colgajo braquial para restaurar la función de la muñeca en tres pacientes, obteniendo hasta 20 grados de extensión activa frente a la resistencia. En nuestro caso, el colgajo libre de gracilis alcanzó los 30 grados.

## CONCLUSIONES

La utilización del colgajo funcional del músculo gracilis surge como una modalidad terapéutica juiciosa y segura para el tratamiento de las lesiones del plexo braquial superior, específicamente en la restauración de la extensión de la muñeca, manteniendo un nivel notablemente bajo de morbilidad en el sitio donador. En casos seleccionados, la intervención obtuvo una calificación de M4 en la escala del *Medical Research Council*. Este enfoque evita la

necesidad de recurrir habitualmente a la artrodesis de muñeca, lastrada por la limitación inherente de no restablecer la extensión digital y carecer de un mecanismo para la posterior liberación de la prensión. Al mismo tiempo, la técnica restablece tanto la extensión de la muñeca como la digital, dotando al paciente de la capacidad de liberación a través de una sola maniobra motora.

## REFERENCIAS

1. Bishop AT. Functioning free-muscle transfer for brachial plexus injury. *Hand Clin* 2005; 21 (1): 91-102.
2. Yang Y, Yang JT, Fu G, Li XM, Qin BC, Hou Y et al. Functioning free gracilis transfer to reconstruct elbow flexion and quality of life in global brachial plexus injured patients. *Sci Rep* 2016; 6: 22479.
3. Kimura LK, do Nascimento AT, Capócio R, Mattar R, Rezende MR, Wei TH et al. Microsurgical transfer of the gracilis muscle for elbow flexion in brachial plexus injury in adults: retrospective study of eight cases. *Rev Bras Ortop* 2011; 46 (5): 534-539.
4. Fattah A, Figus A, Mathur B, Ramakrishnan VV. The transverse myocutaneous gracilis flap: technical refinements. *J Plast Reconstr Aesthet Surg* 2010; 63 (2): 305-313.
5. Barrie KA, Steinmann SP, Shin AY, Spinner RJ, Bishop AT. Gracilis free muscle transfer for restoration of function after complete brachial plexus avulsion. *Neurosurg Focus* 2004; 16 (5): E8.
6. Ikuta Y, Yoshioka K, Tsuge K. Free muscle graft as applied to brachial plexus injury-case report and experimental study. *Ann Acad Med Singap* 1979; 8 (4): 454-458.
7. Doi K, Sakai K, Fuchigami Y, Kawai S. Reconstruction of irreparable brachial plexus injuries with reinnervated free-muscle transfer. *J Neurosurg* 1996; 85 (1): 174-177.
8. Doi K, Hattori Y, Kuwata N, Soo-Heong T, Kawakami F, Otsuka K et al. Free muscle transfer can restore hand function after injuries of the lower brachial plexus. *J Bone Joint Surg* 1998; 80 (1): 117-120.
9. Soldado F, Bertelli J. Free gracilis transfer reinnervated by the nerve to the supinator for the reconstruction of finger and thumb extension in longstanding C7-T1 brachial plexus root avulsion. *J Hand Surg Am* 2013; 38 (5): 941-946.
10. Bertelli JA, Ghizoni MF. Brachialis muscle transfer to reconstruct finger flexion or wrist extension in brachial plexus palsy. *J Hand Surg Am* 2006; 31 (2): 190-196.

**Conflicto de intereses:** los autores refieren no tener conflicto de intereses.

**Financiamiento:** el estudio fue financiado con recursos propios del departamento.

Correspondencia:

Dr. Luis Alejandro Rodríguez-Corpus

E-mail: luis.rodriguezco@uanl.edu.mx



## CASO CLÍNICO

doi: 10.35366/118352



# Carcinoma basocelular manejo reconstructivo y estético en un paciente geriátrico

Basal cell carcinoma reconstructive and aesthetic management in a geriatric patient

Dr. Leonel Iturbide-Mauricio,<sup>\*,‡,||</sup> Dra. Diana Laura García-Bañuelos,<sup>\*,§,\*\*\*</sup>  
Ángel Iván Tirado-Peraza,<sup>\*,§,‡,§§</sup> Julio Ángel Barajas-Puga,<sup>\*,§,§§</sup>  
Marco Antonio Moreno-Rubio,<sup>\*,§,¶¶</sup> Dr. Kenji Alejandro Maquita-Esquivel,<sup>\*,¶,\*\*\*\*</sup>  
Dr. Luis Alberto Soto-Verdugo<sup>\*,¶</sup>

### Palabras clave:

cáncer de piel,  
carcinoma basocelular,  
reconstrucción,  
colgajo local

### Keywords:

skin cancer, basal  
cell carcinoma,  
reconstruction,  
local flap

\* Servicio de Cirugía Plástica y Reconstructiva. Hospital General de Culiacán, Sinaloa, México.  
‡ Residente de Cirugía General, Hospital Regional de Alta Especialidad de Ciudad Victoria. Ciudad Victoria, Tamaulipas, México.  
§ Residente de Cirugía Plástica y Reconstructiva. México.  
¶ Médico adscrito de Cirugía Plástica y reconstructiva. México.  
ORCID:  
|| 0009-0009-9090-4356  
\*\* 0009-0001-2146-4467  
‡‡ 0000-0001-8438-3069  
§§ 0009-0004-7607-9410  
¶¶ 0009-0006-4660-5402  
\*\*\*\* 0009-0002-4365-6002

Recibido: 06 enero 2024  
Aceptado: 01 abril 2024



### RESUMEN

El carcinoma de células basales es el cáncer de piel más común en los seres humanos. Surge principalmente en la piel dañada por el sol y rara vez se desarrolla en las membranas mucosas o las palmas y las plantas. El mecanismo de formación del carcinoma de células basales a través de la radiación ultravioleta es el daño directo al ADN, el daño indirecto al ADN a través de especies reactivas de oxígeno y la supresión inmune. Los colgajos son el método quirúrgico más común en casos de defectos faciales. Las indicaciones para su uso incluyen el gran tamaño del defecto y la necesidad de un resultado cosmético excelente. El colgajo de rotación se crea utilizando tejido adyacente que se rota para cerrar un defecto. Presentamos el caso de un paciente con carcinoma basocelular en el labio superior, tratado mediante escisión y reconstrucción con colgajo de avance con un óptimo resultado estético y funcional.

### ABSTRACT

Basal cell carcinoma is the most common skin cancer in humans. It appears mainly on sun-damaged skin and rarely develops on mucous membranes or the palms and soles. The mechanism of basal cell carcinoma formation through ultraviolet radiation is direct DNA damage, indirect DNA damage through reactive oxygen species and immune suppression. Flaps are the most common surgical methods in cases of facial defects. Indications for their use include the large defect size and the need for an excellent cosmetic result. The rotation flap is created using adjacent tissue that is rotated to close a defect. We present the case of a patient with basal cell carcinoma of the upper lip, treated by excision and advancement flap reconstruction with an optimal cosmetic and functional result.

### Abreviaturas:

CCB = carcinoma de células basales.  
UVA = radiación ultravioleta A.  
UVB = radiación ultravioleta B.  
UV = rayos ultravioleta.

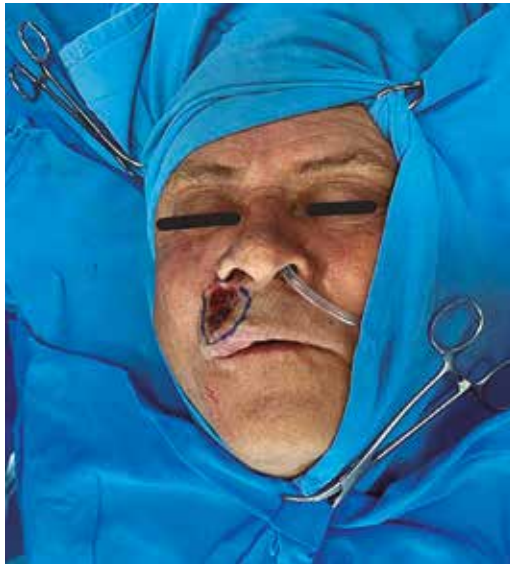
### INTRODUCCIÓN

El carcinoma de células basales (CCB) es el cáncer de piel más común en los seres humanos. El CCB surge principalmente en la

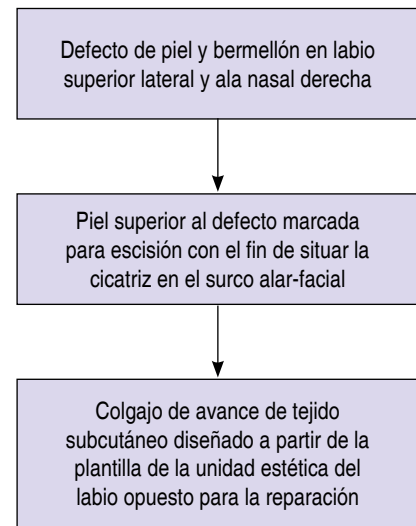
piel dañada por el sol y rara vez se desarrolla en las membranas mucosas o las palmas y las plantas. El carcinoma de células basales suele ser un tumor de crecimiento lento cuyas metástasis son raras. Aunque rara vez es mortal, es muy destructivo y desfigura los tejidos locales cuando el tratamiento es inadecuado o se retrasa.<sup>1</sup> En la literatura aparecen más de 26 subtipos diferentes de CCB, pero los tipos clínico-patológicos más comunes y distintivos incluyen: nodular, micro nodular, superficial,

**Citar como:** Iturbide-Mauricio L, García-Bañuelos DL, Tirado-Peraza ÁI, Barajas-Puga JÁ, Moreno-Rubio MA, Maquita-Esquivel KA et al. Carcinoma basocelular manejo reconstructivo y estético en un paciente geriátrico. Cir Plast. 2024; 34 (3): 103-107. <https://dx.doi.org/10.35366/118352>

morfeiforme, infiltrativo y fibroepitelial.<sup>2</sup> El principal factor etiológico en el desarrollo del carcinoma de células basales es la exposición a la luz ultravioleta, particularmente las longitudes de onda de radiación ultravioleta B (UVB), pero las longitudes de onda de radiación ultravioleta A (UVA) también pueden ser un factor.<sup>3</sup> Los hombres generalmente tienen tasas más altas de CCB que las mujeres. Afecta la región de la cabeza y cuello en alrededor de 70% de los casos; de ellos, 26% se localiza en la nariz. Está presente en la región del tronco en 15%; en manos y genitales ocurre de manera esporádica.<sup>4</sup> El CCB es más frecuente en ubicaciones geográficas con mayor exposición a los rayos ultravioleta (UV), como aquellas con latitudes más altas o bajas. En los últimos 30 años, las tasas de incidencia estimadas han aumentado entre 20 y 80%. Las tasas de incidencia de CCB también aumentan con la edad, siendo la edad media de diagnóstico de 68 años. La mortalidad es poco común y ocurre principalmente en pacientes inmunocomprometidos.<sup>5</sup> La Organización Mundial de la Salud (OMS) reporta que el cáncer basocelular es el más frecuente de los cánceres de piel, seguido por el carcinoma epidermoide y el melanoma; los carcinomas de anexos de la piel son menos frecuentes. En México se registran 16,000 casos nuevos de cáncer



**Figura 1:** Marcaje de la lesión, en labio superior derecho, ulcerada de cinco años de evolución.



**Figura 2:** Metodología del marcaje del colgajo.

de piel al año, estimándose con prevalencia de 13.6%. Ocupa el quinto lugar de todos los tumores del organismo y representa entre 75 y 80% de los tumores malignos cutáneos.<sup>6,7</sup>

## CASO CLÍNICO

Hombre de 60 años con antecedente de diabetes mellitus tipo II, hipertensión arterial sistémica, insuficiencia cardíaca crónica y consumo crónico de alcohol, cocaína y tabaco. Acudió a nuestra unidad hospitalaria por medio de la consulta externa de primera vez al servicio de cirugía plástica y reconstructiva por tumoración ulcerativa en labio superior derecho de cinco años de evolución. A la exploración física se encontraron los siguientes hallazgos: tumoración de 3 × 2 cm en el labio superior derecho, con ulceración y costra, el resto de la exploración normal. Se inició protocolo quirúrgico con plan de resección de la tumoración más colgajo de avance. Al contar con protocolo quirúrgico completo, se programó para cirugía electiva, ingresó por medio de cirugía ambulatoria y se inició el procedimiento quirúrgico previa asepsia y antisepsia; se procedió a realizar marcaje de la lesión (*Figura 1*), con resección de la tumoración con márgenes de 5 mm sobre el labio y ala nasal derecha; se disecó por planos resección de ala izquierda para compensar



márgenes de lesión (Figura 2). Se liberó el pedículo de tejido subcutáneo elástico de sus uniones adiposas medial y lateral con la grasa circundante de la mejilla, al tiempo que se preservaba su suministro vascular derivado de sus uniones profundas. La isla cutánea se dirigió hacia el defecto mediante la colocación de un gancho cutáneo en su borde anterior. Se realizó avance de colgajo sobre pedículo de tejido subcutáneo; se efectuó cierre con Vicryl 5-0 y Nylon 5-0, se colocó gasa estéril

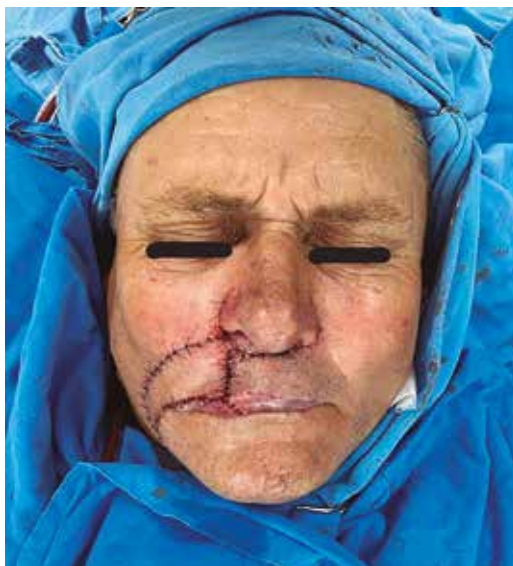

Figura 3: Resultado postquirúrgico inmediato.

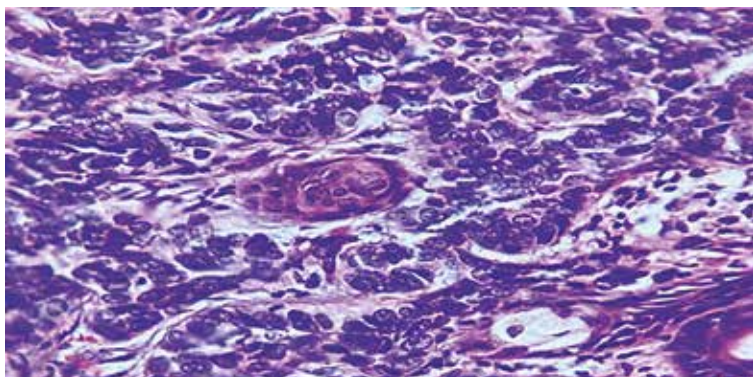


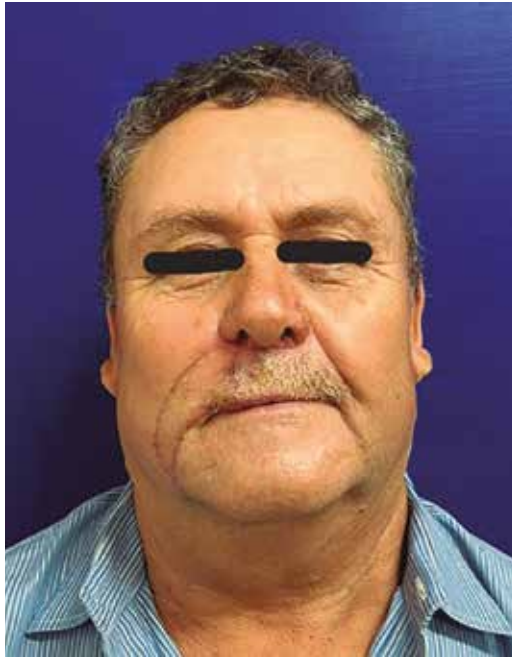Figura 4: Reporte histopatológico. Se aprecian conglomerados celulares que recuerdan perlas córneas rodeadas por células neoplásicas de aspecto basaloide, con anisonucleosis, hiperchromasia y formación de palizadas periféricas, las cuales se encuentran inmersas en un estroma mixoinflamatorio (hematoxilina-eosina).

y se dio por terminado el procedimiento quirúrgico (Figura 3). Se egresó al paciente y se citó a consulta externa con recomendaciones generales. Se valoró una semana después de la cirugía con evolución favorable. Se retiraron puntos de sutura y se recabó el reporte de histopatología (Figura 4) de carcinoma basocelular metatípico (basoescamoso), con profundidad de la invasión 2.5 mm, nivel anatómico Clark IV, sin invasión linfovascular ni perineural y sin afectación de márgenes periféricos. Se dio seguimiento a un mes del postquirúrgico (Figura 5) y a tres meses (Figura 6), con buena evolución estético-funcional.

## DISCUSIÓN

El mecanismo de formación de carcinoma de células basales a través de la radiación ultravioleta es el daño directo al ADN, el daño indirecto al ADN a través de especies reactivas de oxígeno y la supresión inmune. La escisión quirúrgica sigue siendo el tratamiento estándar, pero existen varias modalidades de tratamiento alternativas.<sup>8</sup> En general, los CCB crecen lentamente y rara vez metastatizan, sin embargo, son localmente invasivos y pueden ser destructivos. Si bien, los casos típicos se diagnostican basándose en los hallazgos clínicos, las manifestaciones clínico-patológicas son variadas. En consecuencia, la biopsia de piel es fundamental para confirmar el diagnóstico y evaluar el riesgo de recurrencia.<sup>9</sup> En lesiones menores de 2 cm y con límites clínicos bien definidos, el margen es de 3-4 mm; con 4 mm se obtienen bordes histológicos libres de tumor en 95% de los carcinomas extirpados. En profundidad, se debe abarcar la totalidad de la dermis o hasta la mitad del tejido celular subcutáneo.<sup>10</sup> Mediante el método anteriormente expuesto la literatura menciona un índice de recurrencia que varía desde 1 a 3% cuando la lesión tumoral se escindió completamente, mientras que se reconoce hasta un 31% de recidiva en el caso contrario.<sup>11</sup> Las indicaciones del colgajo incluyen el gran tamaño del defecto y la necesidad de un resultado cosmético excelente. El colgajo de rotación se crea utilizando tejido adyacente que se rota para cerrar un defecto.<sup>10</sup> La selección de la






**Figura 5:** Evolución postquirúrgica a un mes, con óptimo resultado estético y funcional.

técnica reconstructiva está influenciada por las dimensiones del defecto, la coincidencia del color del sitio donante, la preferencia del operador, la habilidad técnica y las necesidades estéticas.<sup>11</sup> Las técnicas de levantamiento de colgajos locales se basan principalmente en los colgajos tipo rotacionales, de traslación, de avance y de isla. Así, podemos ver diversos colgajos utilizados en las distintas regiones, siendo los más frecuentes el colgajo frontal, colgajo de avance y rotación de mejilla, colgajos romboidales, cérvico-faciales, bilobulados, nasolabiales, entre otros (*National Comprehensive Cancer Network NCCN*), además de la contemplación de opciones reconstructivas.<sup>12</sup> La utilización de los colgajos permite reparar defectos que deja la cirugía con resultados altamente satisfactorios y que tienen las siguientes ventajas: similitud de color, igual textura, mínima distorsión, buena irrigación y estética. La relación entre la longitud y la base del colgajo, así como el tamaño del pedículo, son datos fundamentales en la supervivencia de la piel desplazada; por lo tanto, se debe calcular en cada caso la elasticidad, movilidad y aporte sanguíneo en

cada diseño quirúrgico. Las zonas donadoras de colgajos más destacadas en la cara son la glabelar, paranasal, nasogeniana, cervical labiomentoniana y submentoniana. El colgajo debe ser más o menos cercano al defecto, tener suficiente tamaño y volumen para cubrir el defecto y ser traccionado sin tensión. El colgajo debe conservar su pedículo vascular y ser sometido a mínima cauterización o ligaduras y recibir trauma mínimo y una manipulación cuidadosa con reducción del tiempo quirúrgico.<sup>13</sup>

### CONCLUSIÓN

El carcinoma basocelular de alto riesgo requiere de márgenes quirúrgicos amplios y de opciones de reconstrucción apropiadas para obtener un buen resultado estético-funcional. Se presentó el caso de un paciente geriátrico con múltiples comorbilidades con carcinoma basocelular ulcerado en labio superior, tratado mediante escisión y reconstrucción con colgajo de avance, obteniéndose un óptimo resultado estético y funcional, gracias a una planificación integral. Esta técnica también puede ser realizada por cirujanos que no cuentan con una gran curva de aprendizaje.



**Figura 6:** Evolución postquirúrgica a tres meses, con óptimo resultado estético y funcional.

## REFERENCIAS

1. McDaniel B, Badri T, Steele RB. *Basal cell carcinoma*. In: StatPearls. Treasure Island (FL): StatPearls Publishing; 2023.
2. Dai J, Lin K, Huang Y et al. Identification of critically carcinogenesis-related genes in basal cell carcinoma. *Onco Targets Ther* 2018; 11: 6957-6967.
3. De Giorgi V, Savarese I, Gori A et al. Advanced basal cell carcinoma: when a good drug is not enough. *J Dermatolog Treat* 2020; 31 (6): 552-553.
4. Telich THE, Monter PA, Víctor BA, Apellaniz CA. Diagnóstico y tratamiento de los tumores malignos de piel. *Acta Méd Grupo Ángeles* 2017; 15 (2): 154160.
5. Kamath P, Darwin E, Arora H, Nouri K. A. Review on imiquimod therapy and discussion on optimal management of basal cell carcinomas. *Clin Drug Investig* 2018; 38 (10): 883-899.
6. Gallegos-Hernández JF, Martínez-Méndez MÁ, Ábrego-Vázquez JA et al. L. Características clínicas de los tumores malignos originados en el pabellón auricular. *Cir Cir* 2015; 83 (6): 473-477.
7. Diagnóstico y Tratamiento del Carcinoma Basocelular. *Guía de Evidencias y Recomendaciones: Guía de Práctica Clínica*. México, CENETEC; 2019.
8. Kim DP, Kus KJB, Ruiz E. Basal cell carcinoma review. *Hematol Oncol Clin North Am*. 2019; 33 (1): 13-24.
9. Tanese K. Diagnosis and management of basal cell carcinoma. *Curr Treat Options Oncol*. 2019; 20 (2): 13.
10. Siregar R, Puspita F, Oentari W, Sari AK. Management of basal cell carcinoma with excision followed by rotation advancement flap. *Journal of General - Procedural Dermatology & Venereology Indonesia* 2021; 5 (3): 8.
11. Bello SA. Gillies fan flap for the reconstruction of an upper lip defect caused by noma: case presentation. *Clin Cosmet Investig Dent* 2012; 4: 17-20.
12. Schmults CD, Blitzblau R, Aasi SZ et al. Basal cell skin cancer, Version 2.2024, NCCN Clinical Practice Guidelines in Oncology. *J Natl Compr Canc Netw* 2023; 21 (11): 1181-1203.
13. Gutiérrez MA, Ulloa SJ, Ulloa BP. Colgajos cutáneos en cirugía oncológica facial. *Rev Otorrinolaringol Cir Cabeza Cuello* 2012; 72: 49-56.

**Conflicto de intereses:** los autores declaran no tener conflicto de intereses.

**Financiamiento:** los autores declaran no haber recibido financiamiento.

Correspondencia:

**Dr. Leonel Iturbide-Mauricio**

E-mail: leonelmauricio3196@gmail.com



## CASO CLÍNICO

doi: 10.35366/118353



# Uso de modelos estereolitográficos para la reconstrucción mandibular con colgajo libre de peroné en una Unidad Médica de Segundo Nivel

Use of stereolithographic models for mandibular reconstruction with fibula free flap in a Second Level Medical Unit

Dr. Jorge Elpidio Moreno Carranza,<sup>\*,‡</sup> Dr. Carlos Eduardo Medina Flores,<sup>\*,§</sup>  
Dr. Gilberto Alfonso Medina Flores<sup>\*,¶</sup>

### Palabras clave:

colgajo libre de peroné, reconstrucción mandibular, modelos estereolitográficos, ameloblastoma unicístico

### Keywords:

fibula free flap, mandibular reconstruction, stereolithographic models, unicystic ameloblastoma

\* Servicio de Cirugía Plástica y Reconstructiva del Hospital General «Dr. Agustín O'Horan». Mérida, Yucatán, México.

‡ Médico residente de Cirugía Plástica y Reconstructiva. ORCID: 0009-0000-1002-192X

§ Cirujano Plástico adscrito. ORCID: 0000-0002-5462-9627

¶ Cirujano Plástico adscrito. ORCID: 0009-0009-7560-5315

Recibido: 19 abril 2024

Aceptado: 01 julio 2024

### RESUMEN

Posterior a la descripción e implementación del colgajo libre de peroné para la reconstrucción mandibular, éste se ha convertido en el estándar de oro para dicho procedimiento, teniendo grandes avances a corto plazo con modificaciones propias del colgajo y su implementación para obtener mejores resultados estéticos y funcionales; no obstante, requiere un gran esfuerzo quirúrgico en su confección habitual. A partir de la década de los 90's se implementó el uso de modelos estereolitográficos tomados a partir de reportes tomográficos para la planeación prequirúrgica, logrando una mejora significativa en los resultados postoperatorios. El objetivo de este artículo es presentar el caso de una paciente con ameloblastoma unicístico, a la que se le realizó resección tumoral y reconstrucción en un tiempo quirúrgico mediante un colgajo libre de peroné con microanastomosis de la vena y arteria facial. Las osteotomías fueron planeadas mediante modelos anatómicos tridimensionales. En la realización de las osteotomías del peroné, se utilizó una placa anatómica del sistema 2.0 previamente doblada, de acuerdo con los modelos anatómicos impresos. No hubo complicaciones durante el procedimiento ni en el postoperatorio, la paciente tuvo una adecuada evolución y seguimiento seis meses después de la cirugía. Consideramos que, a pesar de la poca accesibilidad de la planeación virtual, es una herramienta útil con múltiples beneficios estéticos y funcionales, de la cual necesitamos más estudios enfocados en su rentabilidad.

### ABSTRACT

After the description and implementation of the free fibula flap for mandibular reconstruction, it has become the gold standard for this procedure, having great progress regarding the flaps own modifications and its implementation to accomplish better aesthetic and functional results; however, it requires a great surgical effort in its usual preparation. As of the 90's, the use of stereolithographic models taken from tomographic reports was implemented for presurgical planning, achieving a significant improvement in postoperative results. The objective of this article is to present the case of a patient with unicystic ameloblastoma, who underwent tumor resection and reconstruction in one surgical time using a free fibula flap with microanastomosis of the facial vein and artery. The osteotomies were planned using three-dimensional anatomical models. When performing the fibula osteotomies, a previously folded system 2.0 anatomical plate was used, according to the printed anatomical models. There were no complications during the procedure nor in the postoperative period; the patient had an adequate evolution, with a six-month follow-up after the surgery. We consider that, despite the poor accessibility of virtual planning, it is a useful tool with multiple aesthetic and functional benefits, in which more studies focused on the profitability of this procedure are needed.



**Citar como:** Moreno CJE, Medina FCE, Medina FGA. Uso de modelos estereolitográficos para la reconstrucción mandibular con colgajo libre de peroné en una Unidad Médica de Segundo Nivel. *Cir Plast.* 2024; 34 (3): 108-112. <https://dx.doi.org/10.35366/118353>

## INTRODUCCIÓN

El colgajo libre de peroné se ha posicionado como el estándar de oro para reconstrucción mandibular. Sus principales indicaciones incluyen los defectos que cruzan la sínfisis, grandes defectos, defectos compuestos, fallas reconstructivas previas y lechos receptores que requieren tejido vascularizado.<sup>1-3</sup>

Previo a la publicación de Taylor en 1975,<sup>4</sup> Ueba y O'Brien estudiaron el peroné como zona donadora; posteriormente, en 1986, Wei y colegas<sup>1</sup> publicaron su estudio anatómico y clínico del colgajo libre de peroné. Fue hasta entonces que hubo una mayor aceptación por parte de los cirujanos. En 1989, Hidalgo fue el primero en comunicar una serie de casos de colgajos de peroné para la reconstrucción mandibular, con una supervivencia del colgajo de 100%.<sup>4</sup> El objetivo final de la reconstrucción mandibular debe ser restaurar la forma y la función. Por ello, en las últimas cuatro décadas se ha planteado la reconstrucción inmediata de dicha zona con el uso del colgajo libre de peroné. Independientemente de las ventajas técnicas y anatómicas que nos proporciona este colgajo, se ha encontrado que los pacientes pueden tener una base más confiable y rápida para la rehabilitación oral y dental.<sup>5,6</sup>

El colgajo de peroné puede ofrecer hasta 25 cm de longitud ósea, pudiendo proporcionar una isla cutánea de hasta 25 × 14 cm. Recientemente se han hecho modificaciones al levantamiento de este colgajo, en las que se puede tomar con partes del músculo sóleo o peroneo largo, proporcionando una adecuada fuente para la reconstrucción simultánea de defectos óseos y de tejidos blandos.<sup>6</sup>

Existe una discrepancia clínicamente significativa entre la altura de la mandíbula nativa a reconstruir y la altura media del peroné, en la que la primera de ellas es de aproximadamente 3 a 4 cm, mientras que la del peroné es de 10 a 12 mm, teniendo importancia en la rehabilitación dental. Horiuchi y colaboradores desarrollaron la técnica en «doble cañón» del peroné, en la que se realizan osteotomías y se dobla el hueso para crear puntales iguales, mientras se preserva el suministro sanguíneo en todo el colgajo, proporcionando una altura de 3 a 4 cm, con una supervivencia del colgajo de 98%.<sup>6,7</sup>

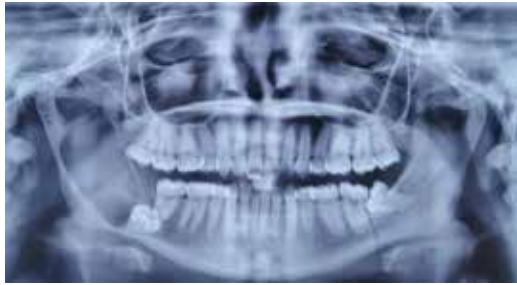Un hito muy importante en la reconstrucción mandibular fue marcado por la incorporación de nuevas tecnologías para la planeación quirúrgica; en los 90's se implementaron modelos anatómicos 3D tomados a partir de datos tomográficos. De esta forma, las placas se pueden doblar de acuerdo con el modelo anatómico impreso, planear las osteotomías del peroné y reducir los tiempos quirúrgicos, aumentando a su vez los resultados estéticos y funcionales, con la limitante de la baja accesibilidad de estos procesos, lo que no ha permitido hacerlos parte integral del tratamiento quirúrgico.<sup>6,8</sup>

Los ameloblastomas son tumores benignos, con un potencial de crecimiento sumamente importante, pudiendo conducir a deformidad ósea, su variante uniuística se refiere aquella lesión cuyas características clínicas y radiográficas son compatibles con un quiste odontogénico; sin embargo, en el estudio histopatológico muestran un epitelio ameloblastomatoso típico. Estas lesiones presentan una alta propensión a la recurrencia, en especial después de una cirugía conservadora, por lo que el manejo debe ser radical.<sup>9,10</sup>

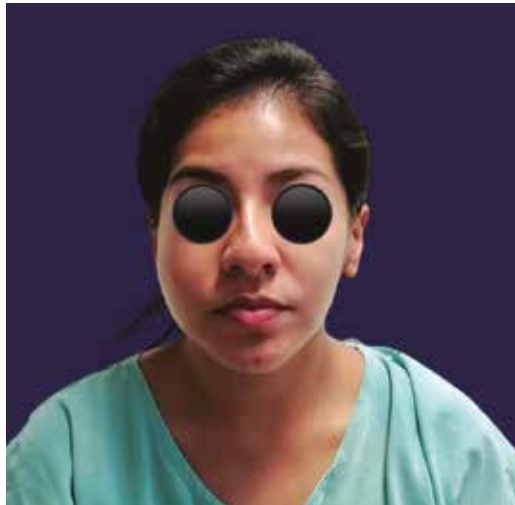## CASO CLÍNICO

Mujer de 25 años, sin patologías crónicas ni antecedentes traumáticos previos, enviada a nuestro servicio posterior a sufrir caída de su propio plano de sustentación, con trauma dental sin pérdida de piezas dentarias que se manifestó con dolor local. Durante su protocolo de estudio se solicitó una ortopantomografía (*Figura 1*), observando una lesión quística en cuerpo mandibular derecho. Fue valorada por cirujano maxilofacial, quien realizó una biopsia de la lesión, con resultado de ameloblastoma uniuístico. A la exploración física se encontró asimetría facial a expensas de aumento de tamaño mandibular derecho (*Figura 2*), el cual no había sido percibido por la paciente. Se hizo la planeación prequirúrgica mediante tomografía de macizo facial y pierna derecha, con reconstrucción ósea, así como impresión de moldes anatómicos tridimensionales y la planeación de las osteotomías (*Figura 3*). El procedimiento se realizó previo marcaje convencional de pierna derecha; se tomó el peroné respetando 7 cm





**Figura 1:** Ortopantomografía con evidencia de lesión radiolúcida de apariencia quística, sin componente sólido en su interior, localizada en la rama mandibular derecha.



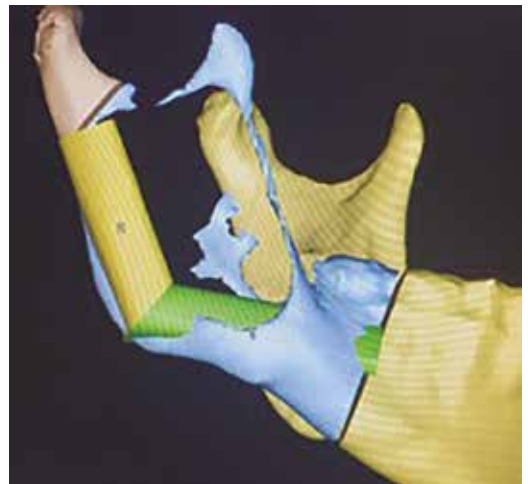**Figura 2:** Fotografía clínica preoperatoria en la que se observa la asimetría facial de hemicara derecha con predominio de tercio inferior.

proximales y distales, con una isla cutánea de 2 × 5 cm. Al mismo tiempo se realizó la resección del tumor, disecando el cuerpo mandibular derecho y la rama ascendente hasta el cuello condilar ipsilateral, así como preparación de la arteria y vena facial derecha. Se procedió a la anastomosis término-terminal con prolene 9-0 con la arteria y vena facial. Posteriormente se realizaron las osteotomías según las guías de corte. Se fijó el colgajo de peroné en su zona receptora con una placa anatómica 2.0 previamente doblada. Se tomaron estudios de imagen en el postoperatorio, así como un seguimiento fotográfico en su evolución durante seis meses después de su cirugía, en la cual observamos

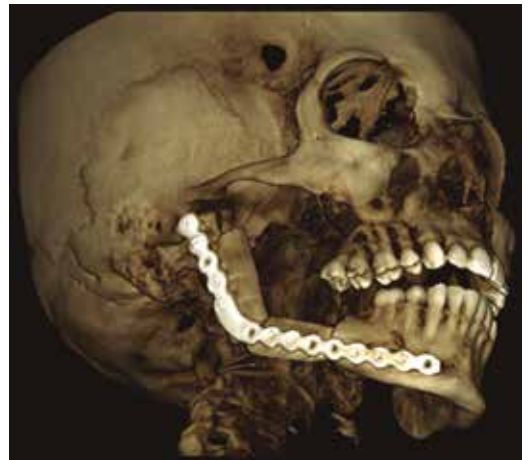una adecuada evolución clínica y radiológica, sin complicaciones postoperatorias y con una simetría facial satisfactoria (Figuras 4 y 5).

## DISCUSIÓN

La adecuada confección de un colgajo libre de peroné representa grandes exigencias técnicas por parte del cirujano; sin embargo,



**Figura 3:** Planeación preoperatoria de la longitud y ángulos de las osteotomías en el peroné tomado (amarillo y verde), con respecto a la pieza quirúrgica resecada (azul).



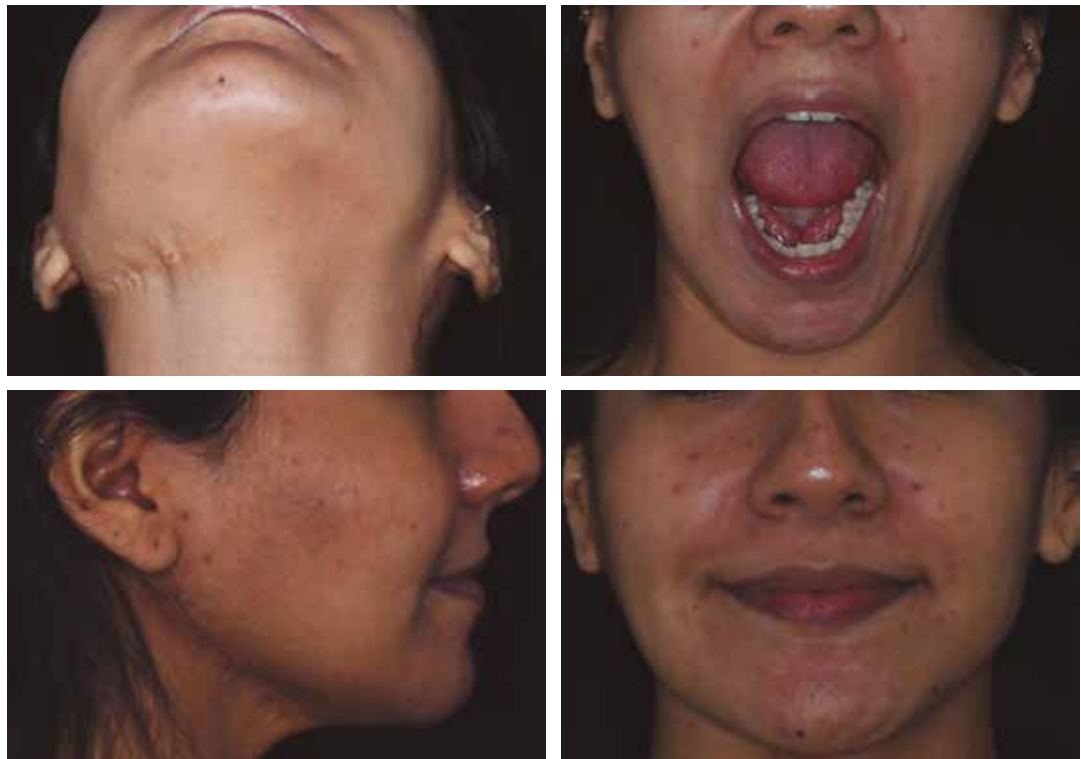**Figura 4:** Reconstrucción ósea de tomografía computarizada tomada a la paciente 6 meses después de su cirugía, evidenciando una adecuada integración ósea del colgajo de peroné.



con la implementación de los modelos estereolitográficos se han mejorado los resultados de los pacientes y la disminución importante del tiempo de isquemia. Este último, un factor de riesgo independiente para complicaciones, aumentando el compromiso vascular cuando se prolonga más de 90 a 120 minutos. En estudios comparativos que evalúan las ventajas de la confección de osteotomías en el colgajo libre de peroné de manera convencional y la planificación virtual, se ha observado una disminución del tiempo de isquemia aproximadamente de 60 minutos cuando se usan diseños asistidos por computadora; sin embargo, no se observaron diferencias significativas en el tiempo operatorio total. En el caso que presentamos encontramos correlación respecto a la disminución de la complejidad técnica de la confección de las osteotomías mediante el uso de planeación virtual, incluso pudiendo hacerlas posterior a la anastomosis vascular, ayudando aún más a la disminución del tiempo

de isquemia.<sup>8</sup> No obstante, según lo publicado en seguimientos a largo plazo en los pacientes con planeación virtual, se vio una disminución de la tasa de complicaciones clínicas y radiológicas. Encontramos relación con nuestros resultados habiendo presentado una adecuada evolución, con datos radiográficos adecuados de consolidación ósea.<sup>11</sup>

Consideramos que aún existen múltiples limitantes para la reproducción de este procedimiento. Dentro de ellos, el costo de los modelos estereolitográficos. En Estados Unidos, los costos de la plantación virtual a cargo de compañías especializadas van de alrededor de 8,213 a 10,582 dólares. En nuestro medio, los costos con el uso de materiales económicos, la planeación va desde los 8,429 a los 12,828 pesos mexicanos, considerando sólo los estudios de imagen y la impresión de los modelos estereolitográficos. Respecto a la comparación de costo-beneficio en nuestro medio, no existen estudios al respecto; sin embargo, la ventaja de



**Figura 5:** Fotos clínicas de la paciente seis meses después de su cirugía, con una evolución adecuada. Se observa una buena función mandibular y preservación de la estética facial en el tercio inferior.

reducir el tiempo de isquemia y la complejidad quirúrgica, así como otros beneficios que ya han sido publicados previamente, son un fuerte fundamento para promover el uso de la planeación virtual.<sup>12</sup>

## CONCLUSIÓN

A pesar de la poca accesibilidad para la planeación prequirúrgica del colgajo libre de peroné con modelos estereolitográficos, se ha observado que es una herramienta sumamente útil para llevar a cabo el procedimiento, derivado de los grandes beneficios estéticos-funcionales; sin embargo, consideramos que faltan más estudios que evalúen la rentabilidad de este procedimiento.

## REFERENCIAS

1. Wei FC. *Flaps and reconstructive surgery 2nd edition*. Edimburgo: Elsevier 2017.
2. Hidalgo DA. Fibula free flap: a new method of mandible reconstruction. *Plast Reconstr Surg* 1989; 84: 71-9.
3. Ritschl LM, Mücke T, Hart D et al. Retrospective analysis of complications in 190 mandibular resections and simultaneous reconstructions with free fibula flap, iliac crest flap or reconstruction plate: a comparative single centre study. *Clin Oral Invest* 2021; 25: 2905-2914. Available in: <https://doi.org/10.1007/s00784-020-03607-8>
4. Taylor GI, Miller GD, Ham FJ. The free vascularized bone graft: a clinical extension of microvascular techniques. *Plast Reconstr Surg* 1975; 55: 533-544.
5. Shroff SS, Nair SC, Shah A, Kumar B. Versatility of fibula free flap in reconstruction of facial defects: a center study. *J Maxillofac Oral Surg* 2017; 16 (1): 101-107. doi: 10.1007/s12663-016-0930-6.
6. Kokosis G, Schmitz R, Powers DB, Erdmann D. Mandibular reconstruction using the free vascularized fibula graft: an overview of different modifications. *Arch Plast Surg* 2016; 43 (1): 3-9. Available in: [doi.org/10.5999/aps.2016.43.1.3](https://doi.org/10.5999/aps.2016.43.1.3)
7. Avraham T, Franco P, Brecht LE, Ceradini DJ, Saadeh PB, Hirsch DL, Levine JP. Functional outcomes of virtually planned free fibula flap reconstruction of the mandible. *Plast Reconstr Surg* 2014; 134 (4): 628e-634e. doi: 10.1097/PRS.0000000000000513.
8. Seruya M, Fisher M, Rodriguez ED. Computer-assisted versus conventional free fibula flap technique for craniofacial reconstruction: an outcomes comparison. *Plast Reconstr Surg* 2013; 132 (5): 1219-1228. doi: 10.1097/PRS.0b013e3182a3c0b1.
9. Schultz BD, Sosin M, Nam A, Mohan R, Zhang P, Khalifian S et al. Classification of mandible defects and algorithm for microvascular reconstruction. *Plast Reconstr Surg* 2015; 135 (4): 743e-754e. doi: 10.1097/PRS.0000000000001106.
10. Gupta N, Saxena S, Rathod VC, Aggarwal P. Unicystic ameloblastoma of the mandible. *J Oral Maxillofac Pathol* 2011; 15 (2): 228-231. doi: 10.4103/0973-029X.84511.
11. May MM, Howe BM, O'Byrne TJ, Alexander AE, Morris JM, Moore EJ, et al. Short and long-term outcomes of three-dimensional printed surgical guides and virtual surgical planning versus conventional methods for fibula free flap reconstruction of the mandible: Decreased nonunion and complication rates. *Head Neck* 2021; 43 (8): 2342-2352. doi: 10.1002/hed.26688.
12. Fatima A, Hackman TG, Wood JS. Cost-effectiveness analysis of virtual surgical planning in mandibular reconstruction. *Plast Reconstr Surg* 2019; 143 (4): 1185-1194.

**Conflicto de intereses:** los autores declaran no tener conflicto de intereses.

Correspondencia:  
**Dr. Jorge Elpidio Moreno-Carranza**  
 E-mail: [drjemoreno@gmail.com](mailto:drjemoreno@gmail.com)



## CASO CLÍNICO

doi: 10.35366/118354



# Colgajo de Karapandzic para reconstrucción de labio inferior

## Karapandzic flap for lower lip reconstruction

Dra. Diana Laura García-Bañuelos,<sup>\*,‡</sup> Dr. Kenji Alejandro Maquita-Esquivel,<sup>\*,§</sup>  
Dr. Luis Alberto Soto-Verdugo,<sup>\*,¶</sup> Dr. José Gerardo Zamora-Inzunza,<sup>\*,||</sup>  
Dr. Marco Antonio Moreno-Rubio,<sup>\*,\*\*</sup> Dr. Julio Ángel Barajas-Puga,<sup>\*,‡‡</sup>  
Dr. Juan Manuel Ramírez-Sánchez,<sup>\*,§§</sup>

### Palabras clave:

colgajo de Karapandzic, reconstrucción de labio, patología labial, carcinoma de células escamosas, colgajos de labio inferior, neoplasia de cara

### Keywords:

Karapandzic flap, lip reconstruction, lip pathology, squamous cell carcinoma, lower lip flaps, facial neoplasia

### RESUMEN

El carcinoma de células escamosas es la segunda neoplasia más común de la piel y es el más frecuente en la cavidad oral. Se localiza con mayor frecuencia en labio inferior, por lo general tiene un pronóstico favorable, con una tasa de mortalidad ajustada por edad de 0.69 por 10,000 y tasas de curación que superan 95% con la escisión del tumor primario. La reconstrucción de esta región anatómica requiere la utilización de técnicas y colgajos que permitan una recuperación y funcionamiento óptimo para actividades de la vida diaria involucradas en la alimentación y el habla. Presentamos el caso de un paciente con carcinoma de células escamosas en labio inferior tratado con resección completa y reconstrucción utilizando el colgajo de Karapandzic, con buen resultado estético y funcional.

### ABSTRACT

Squamous cell carcinoma is the second most common neoplasm of the skin, and it is the most common in the oral cavity. It is located most frequently on the lower lip, generally has a favorable prognosis, with an age-adjusted mortality rate of 0.69 per 10,000 and cure rates that exceed 95% with excision of the primary tumor. The reconstruction of this anatomical region requires the use of techniques and flaps that allow optimal recovery and function for daily living activities involved in eating and speaking. We present the case of a patient with squamous cell carcinoma of the lower lip treated with complete resection and reconstruction using the Karapandzic flap, with a good aesthetic and functional result.

## INTRODUCCIÓN

La patología a nivel de los labios se puede relacionar con agentes traumáticos, patologías oncológicas o defectos congénitos, que independientemente de la localización labial superior o inferior, requieren de manejo quirúrgico.<sup>1</sup> La reconstrucción de esta región anatómica requiere utilizar técnicas quirúrgicas estratégicamente diseñadas y realizadas por un especialista competente que permitan un resultado funcionalmente favorable, estético y armónico.<sup>2</sup>

Los primeros reportes de una reconstrucción labial fueron realizados por Sushruta en el año 600 a.C., de este modo, autores como Dieffenbach, Sabatini, Abbe, Estlander y Karapandzic escribieron técnicas de rotación, avance o transposición de tejido blando labial o circundante a esta región para la reconstrucción de defectos.<sup>3-5</sup>

Entre los tumores malignos de los labios, el más frecuente es el carcinoma de células espinosas (CCE). Este tumor agresivo se localiza con más frecuencia en el labio inferior y es 10 veces más común en hombres que en

\* Hospital General de Culiacán, Servicio de Cirugía Plástica, Estética y Reconstructiva.

Culiacán, Sinaloa, México.

‡ Médico residente de Cirugía Plástica y Reconstructiva. ORCID: 0009-0001-2146-4467

§ Médico adscrito de Cirugía Plástica y Reconstructiva. ORCID: 0009-0002-4365-6002

¶ Médico adscrito de Cirugía Plástica y Reconstructiva. ORCID: 0009-0000-9867-3876

**Citar como:** García-Bañuelos DL, Maquita-Esquivel KA, Soto-Verdugo LA, Zamora-Inzunza JG, Moreno-Rubio MA, Barajas-Puga JA et al. Colgajo de Karapandzic para reconstrucción de labio inferior. *Cir Plast.* 2024; 34 (3): 113-118. <https://dx.doi.org/10.35366/118354>



|| Médico residente de Cirugía Plástica y Reconstructiva. ORCID: 0009-0008-2824-5567

\*\* Médico residente de Cirugía Plástica y Reconstructiva. ORCID: 0009-0006-4660-5402

†† Médico residente de Cirugía Plástica y Reconstructiva. ORCID: 0009-0004-7607-9410

§§ Médico residente de Patología. ORCID: 0009-0007-6329-6004

Recibido: 21 junio 2024

Aceptado: 05 agosto 2024

mujeres. Histológicamente es un tumor que se desarrolla a partir de las células del estrato espinoso (queratinocitos) y en la capa dérmica se observa un aumento del infiltrado linfocitario y vascularización aumentada.<sup>1,6</sup>

Su incidencia aumenta en pacientes con piel clara, fototipos de Fitzpatrick I y II, expuestos a radiación ultravioleta, cambios inflamatorios, enfermedades crónicas, lesiones pre-neoplásicas, infecciones virales con predominio del virus herpes, cicatrices por quemaduras y cicatrices con tensión.<sup>5-7</sup>

La incidencia aumenta con la edad. La tasa de mortalidad general es baja, con un promedio de alrededor de 2% y la tasa de metástasis reportada es de 2.3 a 5.2%.<sup>1,6,8</sup> Clínicamente es un tumor que puede sangrar, tener una costra y los márgenes de la úlcera pueden elevarse; es duro al tacto.<sup>9</sup>

Existen dos variedades.<sup>6,7,9</sup>

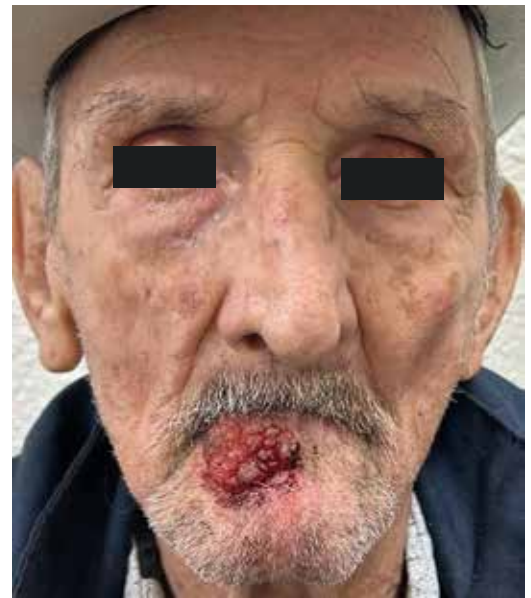1. Carcinoma espinocelular intradérmico: (carcinoma *in situ*), relacionado con lesiones preexistentes, lesiones arsenicales, quemaduras térmicas, enfermedad de Bowen. Por lo general, tiene mejor pronóstico.
2. Carcinoma espinocelular invasor: crecimiento rápido e ilimitado, si no se trata puede provocar la muerte por metástasis. Tiene un acelerado crecimiento en piel sana y también está relacionado con la eritroplasia de Queyrat.

En este trabajo describimos un caso de reconstrucción con un colgajo de Karapandzic en el labio inferior secundaria a resección de patología maligna en un paciente senil.

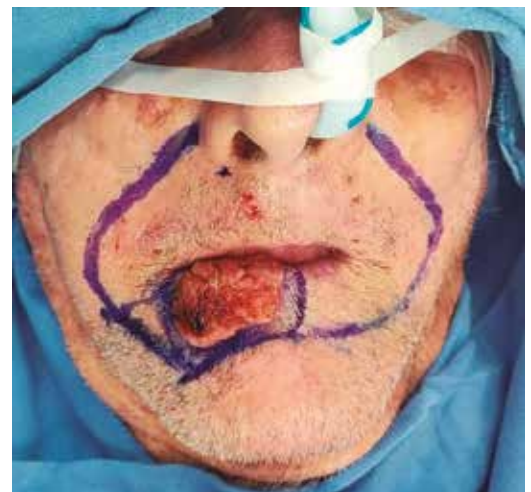### CASO CLÍNICO

Hombre de 82 años con antecedentes de hipertensión arterial controlada, demencia secundaria a dependencia alcohólica con alteraciones de la conducta. Toxicomanías con tabaquismo a razón de 10 cigarrillos diarios, suspendido hace 10 años; alcoholismo diario hasta la embriaguez, suspendido hace cinco años. Alergias negadas. En marzo de 2023 se realizó resección de tumoración en la cara, localizada en la mejilla derecha, de estirpe CCE, con infiltración hasta la dermis profunda y bordes quirúrgicos

libres. Inició su padecimiento en junio de 2023 al ser valorado por el servicio de dermatología del Hospital General de Culiacán, por presentar dermatosis localizada en el borde del bermellón inferior de dos meses de evolución, constituida por una neoformación de aspecto placa, centro con un área exofítica de aspecto verrugoso, base infiltrada y ulcerativa de 3 × 3 cm de diámetro, con toma de piel del labio inferior, con sospecha de CCE (*Figura 1*). Es valorado

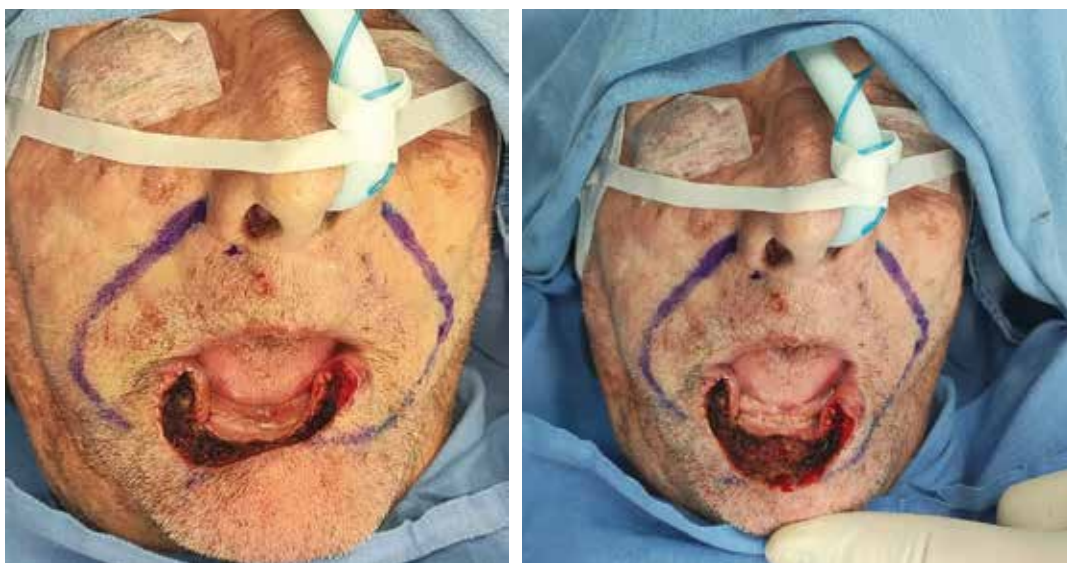

**Figura 1:** Paciente con lesión en el labio inferior.

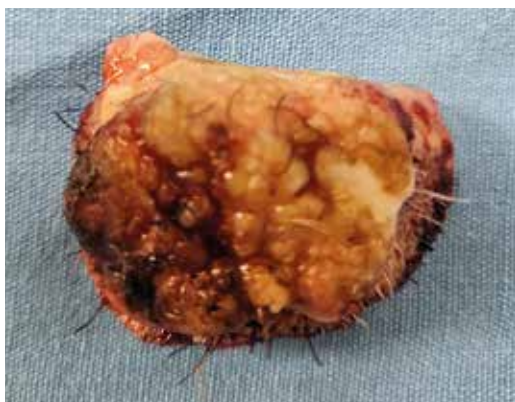


**Figura 2:** Marcaje preoperatorio.





**Figura 3:** Resección de la lesión con exposición del área quirúrgica.



**Figura 4:** Pieza quirúrgica de la tumoración extraída, de 3 × 3 × 2 cm.

por cirugía plástica y se programó para escisión quirúrgica de la tumoración y reconstrucción mediante colgajo de Karapandzic.

#### Técnica quirúrgica

Bajo anestesia general con intubación nasotraqueal, previo marcaje de la lesión con bordes de 6 mm, marcaje de surcos labiomental y nasogenianos se diseñó colgajo Karapandzic según la técnica descrita, previa infiltración con lidocaína a 2% con epinefrina en dilución 1:100,000 (*Figura 2*). Se reseco la lesión mar-

cada dejando márgenes libres, posteriormente se continuó con incisiones del colgajo de forma semicircular en piel, tejido celular subcutáneo, músculo orbicular de los labios y mucosa a nivel del surco labiomental (*Figura 3*). Se siguió con incisión de la porción cefálica del colgajo, únicamente piel y tejido celular subcutáneo, para preservar las ramas del nervio bucal, siguiendo como referencia los surcos nasogenianos. Con disección roma se identificó el músculo y su pedículo de la arteria labial inferior. Después de la liberación completa de los colgajos, se transpusieron ambos colgajos hacia medial en dirección al borde del defecto en el labio inferior y se verificó que permitiera un cierre sin tensión de los tejidos. Se realizó una incisión en el borde inferior lateral derecho para compensar los excesos; se verificó la hemostasia y se cerraron por planos la mucosa, el músculo orbicular de los labios y piel (*Figura 4*). La pieza se envió a patología (*Figura 5*).

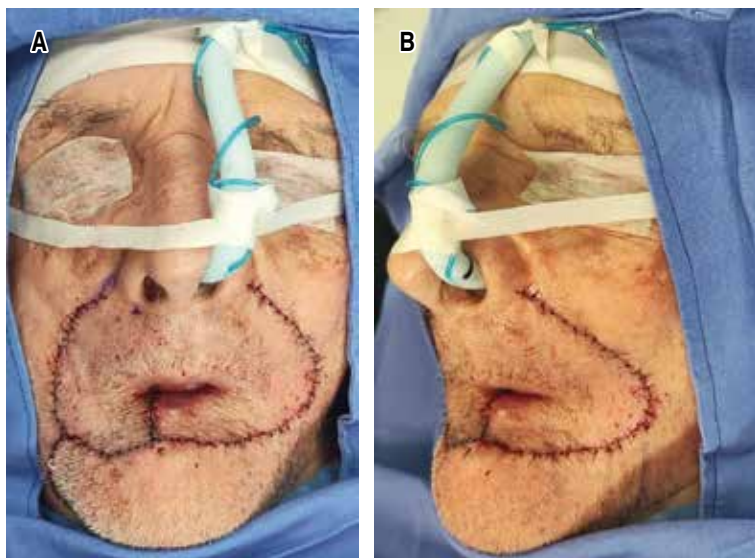
#### RESULTADOS

Se dio seguimiento por la consulta, con citas a la semana, tres semanas del postoperatorio, al cumplir un mes y seis meses (*Figura 6*). El reporte de patología se dio con diagnóstico histopatológico de CCE (*Figura 7*). Después de un adecuado proceso de cicatrización, el



paciente presenta una línea blanca y roja labial con continuidad, sin afectaciones sensitivas,

musculares o nerviosas; apertura bucal sin microstomía ni limitación en la alimentación o el habla (*Figura 8*).

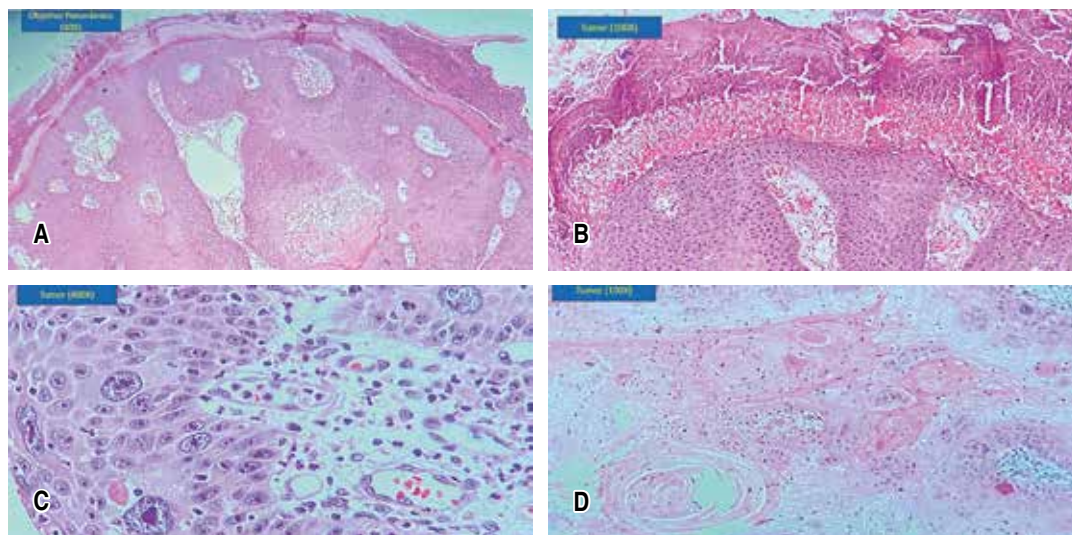


**Figura 5:** A) Postoperatorio inmediato vista frontal. B) Postoperatorio inmediato vista lateral.

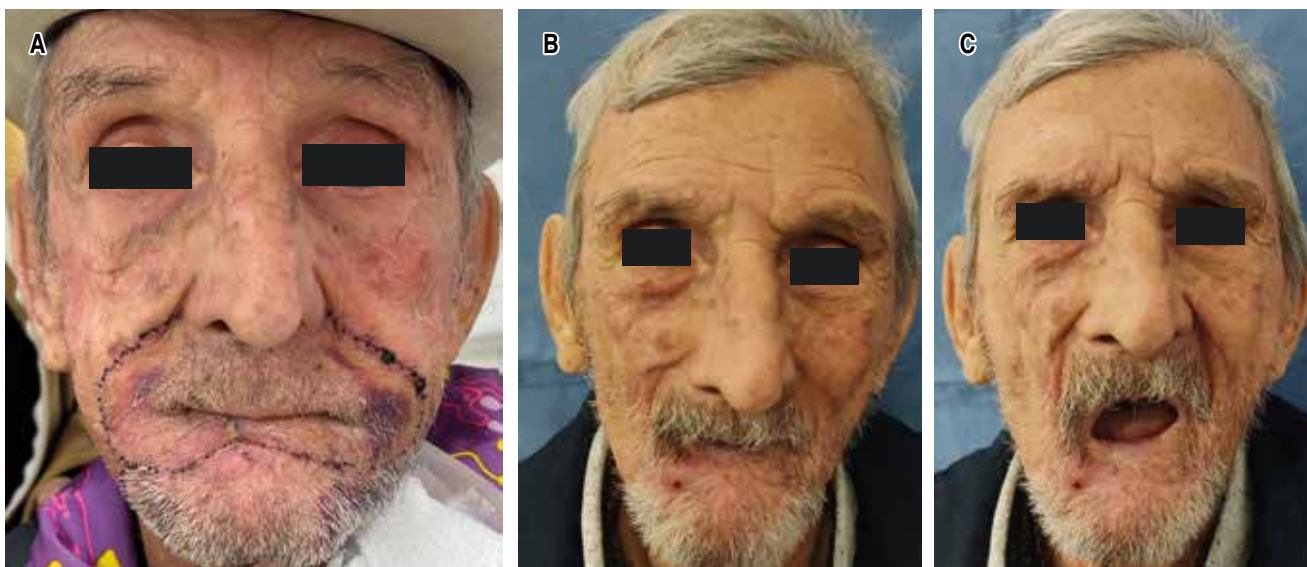## DISCUSIÓN

El principal objetivo de la cirugía oncológica es eliminar el tumor sin comprometer la seguridad de los márgenes libres.<sup>3,6,10</sup> La elección de la técnica reconstructiva va a depender de la región anatómica en la que nos encontremos, de la profundidad y tamaño de la lesión, de las características de los tejidos adyacentes y de la destreza del cirujano.<sup>5</sup> Si el cierre directo no puede ser empleado por tratarse de grandes defectos en los que el exceso de tensión compromete la funcionalidad y el resultado estético, la segunda opción con la que cuenta el cirujano son los colgajos.<sup>1,4</sup>

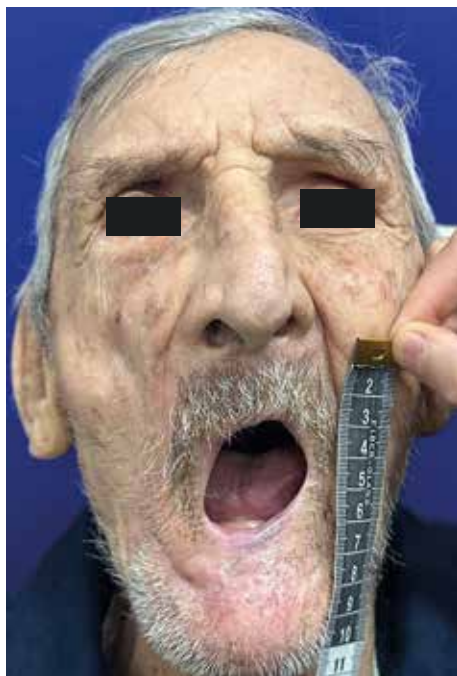Si la lesión ocupa más de 1/3 del labio, suelen utilizarse colgajos para la reconstrucción de los defectos quirúrgicos.<sup>2</sup> La técnica que empleamos, combinación del Karapandzic y el colgajo por deslizamiento contralateral,



**Figura 6:** Estudio histopatológico (reporte sinóptico «CAP CANCER PROTOCOL SSC 2022»). A) Piel de labio, que muestra una lesión neoplásica ulcerada, compuesta por nidos y trabéculas que infiltran en la dermis (hematoxilina-eosina). B) A mayor aumento hacia la superficie externa se identifican extensas áreas con necrosis, polimorfonucleares, hemorragia y fibrina (zona ulcerada) y en la porción inferior los nidos de células neoplásicas (H&E). C) A gran aumento se observa que los nidos se componen por células grandes, de amplio citoplasma eosinófilo (que recuerda al estrato espinoso), con núcleos con pleomorfismo marcado, cromatina «sal y pimienta» y con presencia de nucléolos prominentes y abundantes figuras mitóticas, algunas atípicas (H&E). D) En otras áreas se observan estructuras eosinófilas (queratinizadas) formadas por células neoplásicas que se disponen en capas concéntricas (perlas córneas) (H&E).



**Figura 7:** A) Evolución postoperatoria del paciente a siete días. B) Postoperatorio a 60 días. C) Postoperatorio a 60 días con apertura de boca.



**Figura 8:**

Paciente que se presenta en el postoperatorio de 180 días. Se observa apertura bucal sin alteraciones nerviosas ni presencia de microstomía, con ejes vertical y horizontal mayores a 4 mm. Apertura bucal.

proporciona en las lesiones importantes varias ventajas: se realiza en un solo acto quirúrgico, una vez aprendida es de rápida realización y preserva una importante red neurovascular, permitiendo una amplia seguridad futura manteniendo una buena movilidad y sensibilidad.<sup>5,10,11</sup>

La técnica de Karapandzic descrita desde 1974,<sup>4</sup> tiene como principal utilidad la reconstrucción labial por resección de lesiones malignas que involucran sólo a los tejidos blandos. Este colgajo consiste en la disección de dos pedículos musculocutáneos dependientes de las arterias labiales inferiores; se realizan incisiones en los surcos nasogenianos y labiomentales con la finalidad de seguir las líneas estéticas faciales y es una indicación específica para cubrir un defecto labial no mayor a un tercio de la longitud labial inferior total.<sup>3,5,11,12</sup>

No existe un método ideal para la reconstrucción de labios que evite alteraciones morfológicas y/o funcionales como la microstomía, o los defectos en la comisura asociados a la pérdida crónica de saliva que podría solucionarse con la suspensión de la comisura bucal.<sup>2,5</sup>

Entre tantas opciones terapéuticas, la calidad de vida de un paciente puede depender de una cuidadosa elección por parte del cirujano plástico en cuanto a técnica reparadora se refiere. Por lo tanto, es interesante considerar aquella que pueda adaptarse de la mejor manera posible a esta zona tan especial de la anatomía facial.<sup>1,3</sup>

Las metas principales en la reconstrucción de los labios son conservar la competencia oral para poder lograr una apertura bucal funcional en los ejes horizontal y vertical, mantener la

movilidad muscular y preservar la sensibilidad, garantizando el mejor resultado.<sup>13,14</sup>

## CONCLUSIÓN

La reconstrucción de defectos labiales que comprometan más de un tercio de ellos es compleja debido a la ubicación de esta zona anatómica, la profundidad de la lesión y las características de los tejidos adyacentes. Se cuenta con diferentes técnicas reconstructivas, sin embargo, se requiere una adecuada valoración y planeación quirúrgica por parte del cirujano plástico, con el fin de seleccionar la mejor técnica que permita obtener un excelente resultado estético y funcional para el paciente. Describimos el colgajo de Karapandzic como una opción quirúrgica para la reconstrucción de un defecto mayor a un tercio de este en un paciente geriátrico, obteniendo resultados estéticos y funcionales muy favorables.

## REFERENCIAS

1. Brinca A, Andrade P, Vieira R, Figueiredo A. Karapandzic flap and Bernard Burrow-Webster flap for reconstruction of the lower lip. *An Bras Dermatol*. 2011; 86 (Supl 1): S156-159.
2. Ethunandan M, Macpherson DW, Santhanam V. Karapandzic flap for reconstruction of lip defects. *J Oral Maxillofac Surg*. 2007; 65 (12): 2512-2517. doi: 10.1016/j.joms.2006.10.018.
3. Jeffrey P, Campbell M. Surgical management of lip carcinoma. *J Oral Maxillofac Surg*. 1998; 56: 955-961.
4. Karapandzic M. Reconstruction of lip defects by local arterial flaps. *Br J Plast Surg*. 1974; 27: 93-97. doi: 10.1016/0007-1226(74)90068-x.
5. González MF, Malagón HH, Ayala UF, Lastiri-Barrios JL, Ibarra-Reyes A. Reconstrucción labial inferior con colgajo de Karapandzic. *Rev Mex Cir Bucal Maxilofac*. 2021; 17 (3): 132-137. doi: 10.35366/105392.
6. Bota JP, Lyons AB, Carroll BT. Squamous cell carcinoma of the lip-a review of squamous cell carcinogenesis of the mucosal and cutaneous junction. *Dermatol Surg*. 2017; 43 (4): 494-506. doi: 10.1097/DSS.0000000000001020.
7. Vasconcelos L, Melo JC, Miot HA, Marques MEa, Abbade LP. Invasive head and neck cutaneous squamous cell carcinoma: clinical and histopathological characteristics, frequency of local recurrence and metastasis. *An Bras Dermatol*. 2014; 89: 562-568.
8. Mourouzis C, Boynton A, Grant J, Umar T, Wilson A, Macpherson D et al. Cutaneous head and neck SCCs and risk of nodal metastasis-UK experience. *J Craniomaxillofac Surg*. 2009; 37: 443-447.
9. Sane VD, Rathi P, Narla B, Khandelwal S, Pathan W. Karapandzic flap: a useful option for reconstruction of lower lip. *J Craniofac Surg*. 2019; 30 (1): e32-e34. doi: 10.1097/SCS.0000000000004944.
10. Jun G, Wei F, Tong L, Yi H, Hao Z, Jun LS. Aesthetic and functional evaluation of large full-thickness vermilion and lower lip defects reconstruction. *J Craniofac Surg*. 2019; 30 (1): e36-e39. doi: 10.1097/SCS.0000000000004952.
11. Khan AA, Kulkarni JV. Karapandzic flap. *Indian J Dentistry*. 2014; 5 (2): 107-109. doi: 10.4103/0975-962X.135291.
12. Pérez-López A, Martínez-López JC, Ruiz-Carrascosa R, Ruiz-Villaverde, Cierre de grandes defectos en el labio inferior. Combinación: colgajo de Karapandzic y colgajo de deslizamiento contralateral. *Actas Dermo-Sifiliográficas*. 2018; 109 (2): 186-187. doi: 10.1016/j.ad.2017.03.020.
13. Gallagher C, Gallagher V, Whelton H, Cronin M. The normal range of mouth opening in an Irish population. *J Oral Rehabil*. 2004; 31 (2): 110-116. doi: 10.1046/j.0305-182x.2003.01209.x.
14. Dediol E, Cvrljevic I, Dobranic M, Uglesic V. Extended Karapandzic flap technique for reconstruction of lower lip and chin defect. *J Oral Maxillofac Surg*. 2017; 76 (1): 213-220. doi: 10.1016/j.joms.2017.06.015.

**Financiamiento:** los autores declaran no haber recibido financiamiento.

**Conflicto de intereses:** los autores declaran no tener conflicto de intereses.

Correspondencia:

**Dra. Diana Laura García-Bañuelos**

E-mail: dianalaugb31@gmail.com





## Instrucciones para los autores

La revista **Cirugía Plástica** es una publicación editada por la **Asociación Mexicana de Cirugía Plástica, Estética y Reconstructiva (AMCPEER)**. Publica artículos originales, casos clínicos, temas de revisión, informes de casos clínicos, notas de historia, editoriales por invitación, cartas al editor y noticias varias de la AMCPEER. Para su aceptación, todos los artículos son analizados inicialmente al menos por dos revisores y finalmente ratificados por el Comité Editorial.

La revista **Cirugía Plástica** acepta, en términos generales, las indicaciones establecidas por el *International Committee of Medical Journal Editors (ICMJE)*. La versión actualizada de los *Uniform requirements for manuscripts submitted to biomedical journals* se encuentra disponible en [www.icmje.org](http://www.icmje.org). Una traducción al español de esta versión de los «Requisitos de uniformidad para los manuscritos remitidos a las publicaciones biomédicas» se encuentra disponible en: [www.medigraphic.com/requisitos](http://www.medigraphic.com/requisitos)

El envío del manuscrito implica que éste es un trabajo que no ha sido publicado (excepto en forma de resumen) y que no será enviado a ninguna otra revista. Los artículos aceptados serán propiedad de la revista **Cirugía Plástica** y no podrán ser publicados (ni completos, ni parcialmente) en ninguna otra parte sin consentimiento escrito del editor.

El autor principal debe guardar una copia completa del manuscrito original.

Se solicitará a los autores que, junto con su filiación institucional, incluyan su identificador ORCID; puede obtener el ORCID en: <https://orcid.org/register>.

**Dirija todos los manuscritos al Editor: Dr. Carlos de Jesús Álvarez Díaz. E-mail:** [revistacirplastmexico@gmail.com](mailto:revistacirplastmexico@gmail.com)

**I. Artículo original:** Puede ser investigación básica o clínica y tiene las siguientes características:

- a) **Título:** Representativo de los hallazgos del estudio. Agregar un título corto para las páginas internas. (Es importante identificar si es un estudio aleatorizado o control.)

- b) **Resumen estructurado:** Debe incluir introducción, objetivo, material y métodos, resultados y conclusiones; en español y en inglés, con palabras clave y *keywords*.
- c) **Introducción:** Describe los estudios que permiten entender el objetivo del trabajo, mismo que se menciona al final de la introducción (no se escriben aparte los objetivos, la hipótesis ni los planteamientos).
- d) **Material y métodos:** Parte importante que debe explicar con todo detalle cómo se desarrolló la investigación y, en especial, que sea reproducible. (Mencionar tipo de estudio, observacional o experimental.)
- e) **Resultados:** En esta sección, de acuerdo con el diseño del estudio, deben presentarse todos los resultados; no se comentan. Si hay cuadros de resultados o figuras (gráficas o imágenes), deben presentarse aparte, en las últimas páginas, con pie de figura.
- f) **Discusión:** Con base en bibliografía actualizada que apoye los resultados. Las conclusiones se mencionan al final de esta sección.
- g) **Bibliografía:** Deberá seguir las especificaciones descritas más adelante.
- h) **Número de páginas o cuartillas:** Un máximo de 10 (18,000 caracteres). Figuras y/o cuadros: 5-7 máximo.

**II. Caso clínico o quirúrgico:** (1-2 casos) o serie de casos (más de 3 casos clínicos).

- a) **Título:** Debe especificar si se trata de un caso clínico o una serie de casos clínicos.
- b) **Resumen:** Con palabras clave y abstract con *keywords*. Debe describir el caso brevemente y la importancia de su publicación.
- c) **Introducción:** se trata la enfermedad o causa atribuible.
- d) **Presentación del (los) caso(s) clínico(s):** Descripción clínica, laboratorio y otros. Mencionar el tiempo en que se reunieron estos casos. Las figuras o cuadros van en hojas aparte.



- e) **Discusión:** Se comentan las referencias bibliográficas más recientes o necesarias para entender la importancia o relevancia del caso clínico.
- f) **Número de cuartillas:** Máximo 10 (18,000 caracteres). Figuras y/o cuadros: 5-8.

### III. Artículo de revisión y ensayos:

- a) **Título:** Que especifique claramente el tema a tratar.
- b) **Resumen:** En español y en inglés, con palabras clave y *keywords*.
- b) **Resumen:** En español y en inglés, con palabras clave y *keywords*.
- c) **Introducción y, si se consideran necesarios, subtítulos:** Puede iniciarse con el tema a tratar sin divisiones.
- d) **Bibliografía:** Reciente y necesaria para el texto.
- e) **Número de cuartillas:** 6 máximo (10,800 caracteres).

**IV. Comunicaciones breves:** Informes originales cuyo propósito sea dar a conocer una observación relevante y de aplicación inmediata a la cirugía plástica, estética y reconstructiva. Deberá seguir el formato de los artículos originales y su extensión no será mayor de cuatro páginas.

**V. Novedades terapéuticas, noticias y cartas al editor:** Estas secciones son para documentos de interés social, bioética, normativos, complementarios a uno de los artículos de investigación. No tiene un formato especial.

**VI. Artículo de historia:** Al igual que en «carta al editor», el autor tiene la libertad de desarrollar un tema sobre la historia de la medicina. Se aceptan cinco imágenes como máximo.

Los requisitos se muestran en la lista de verificación. El formato se encuentra disponible en [www.medigraphic.com/pdfs/cplast/cp-instr.pdf](http://www.medigraphic.com/pdfs/cplast/cp-instr.pdf) (PDF). Los autores deberán descargarla e ir marcando cada apartado una vez que éste haya sido cubierto durante la preparación del material para publicación.



# Índices y Bibliotecas

donde se encuentra la

## Revista Cirugía Plástica



Medigraphic, Literatura Biomédica

<http://www.medigraphic.org.mx>

Biblioteca de la Universidad de Regensburg, Alemania

<http://ezb.uni-regensburg.de/>

Biblioteca del Instituto de Investigaciones Biomédicas, UNAM

<http://www.revbiomedicas.unam.mx/>

Universidad de Laussane, Suiza

<http://www2.unil.ch/perunil/pu2/>

LATINDEX, Sistema Regional de Información en Línea para Revistas Científicas de América Latina, el Caribe, España y Portugal

<https://www.latindex.org/>

Biblioteca Virtual en Salud (BVS, Brasil)

<http://portal.revistas.bvs.br>

Fundación Ginebrina para la Formación y la Investigación Médica, Suiza

[https://www.gfmer.ch/Medical\\_journals/Revistas\\_medicas\\_acceso\\_libre.htm](https://www.gfmer.ch/Medical_journals/Revistas_medicas_acceso_libre.htm)

Google Académico

<https://scholar.google.com.mx/>

Wissenschaftszentrum Berlin für Sozialforschung, Berlin WZB

<https://www.wzb.eu/de/literatur-daten/bereiche/bibliothek>

Virtuelle Bibliothek Universität des Saarlandes, German

<http://rzblx1.uni-regensburg.de/ezeit/search.phtml?bibid=SULB&colors=7&lang=de>

Biblioteca electrónica de la Universidad de Heidelberg, Alemania

<http://rzblx1.uni-regensburg.de/ezeit/search.phtml?bibid=UBHE&colors=3&lang=de>

Biblioteca de la Universidad de Bielefeld, Alemania

[https://www.digibib.net/jumpto?D\\_SERVICE=TEMPLATE&D\\_SUBSERVICE=EZB\\_BROWSE&DP\\_COLORS=7&DP\\_BIBID=UBBIE&DP\\_PAGE=search&LOCATION=361](https://www.digibib.net/jumpto?D_SERVICE=TEMPLATE&D_SUBSERVICE=EZB_BROWSE&DP_COLORS=7&DP_BIBID=UBBIE&DP_PAGE=search&LOCATION=361)

Department of Library Services, Christian Medical College - Vellore

<http://dodd.cmcvellore.ac.in/eResources/eJournalsFree.aspx>

FMV, Facultad de Medicina, Universidad de Buenos Aires

<http://www.fmv-uba.org.ar/biblioteca/Default.htm>

Memorial University of Newfoundland, Canada

<http://cj7st9mb8k.search.serialssolutions.com/>

Yeungnam University College of Medicine Medical Library, Korea

[http://medlib.yu.ac.kr/journal/subdb1.asp?table=totdb&Str=%B1%E2%C5%B8&Field=ncbi\\_sub](http://medlib.yu.ac.kr/journal/subdb1.asp?table=totdb&Str=%B1%E2%C5%B8&Field=ncbi_sub)

Google Books

[http://www.google.com.mx/books?id=n8ZF6k1Ta38C&lr=&hl=en&redir\\_esc=y](http://www.google.com.mx/books?id=n8ZF6k1Ta38C&lr=&hl=en&redir_esc=y)

Research Institute of Molecular Pathology (IMP)/ Institute of Molecular Biotechnology (IMBA)

Electronic Journals Library, Viena, Austria

<http://cores.imp.ac.at/max-perutz-library/journals/>

University of Nevada, Reno EU

<http://wx2mz2qh4l.search.serialssolutions.com/?L=WX2MZZQH4L>

Biblioteca de la Universidad de Ciencias Aplicadas y Artes, Hochschule Hannover (HSH), Alemania

<https://www.hs-hannover.de/ueber-uns/organisation/bibliothek/literatursuche/elektronische-zeitschriften/?libconnect%5Bsubject%5D=23>

Max Planck Institute for Comparative Public Law and International Law

[http://www.mpil.de/en/pub/library/research-tools/ejlcfm?fuseaction\\_ezb=mnotation&colors=3&lang=en&notation=WW-YZ](http://www.mpil.de/en/pub/library/research-tools/ejlcfm?fuseaction_ezb=mnotation&colors=3&lang=en&notation=WW-YZ)

Library of the Carinthia University of Applied Sciences (Austria)

<http://rzblx1.uni-regensburg.de/ezeit/fl.phtml?bibid=FHTK&colors=7&lang=en>

Universitat de Barcelona. MIAR (Matriz de Información para el Análisis de Revistas)

<http://miar.ub.edu/issn/1405-0625>



# CIRUGÍA PLÁSTICA



**AMCPE**

Asociación Mexicana de Cirugía Plástica  
Estética y Reconstructiva, A.C.

INNOVACIONES

SAFETY FIRST

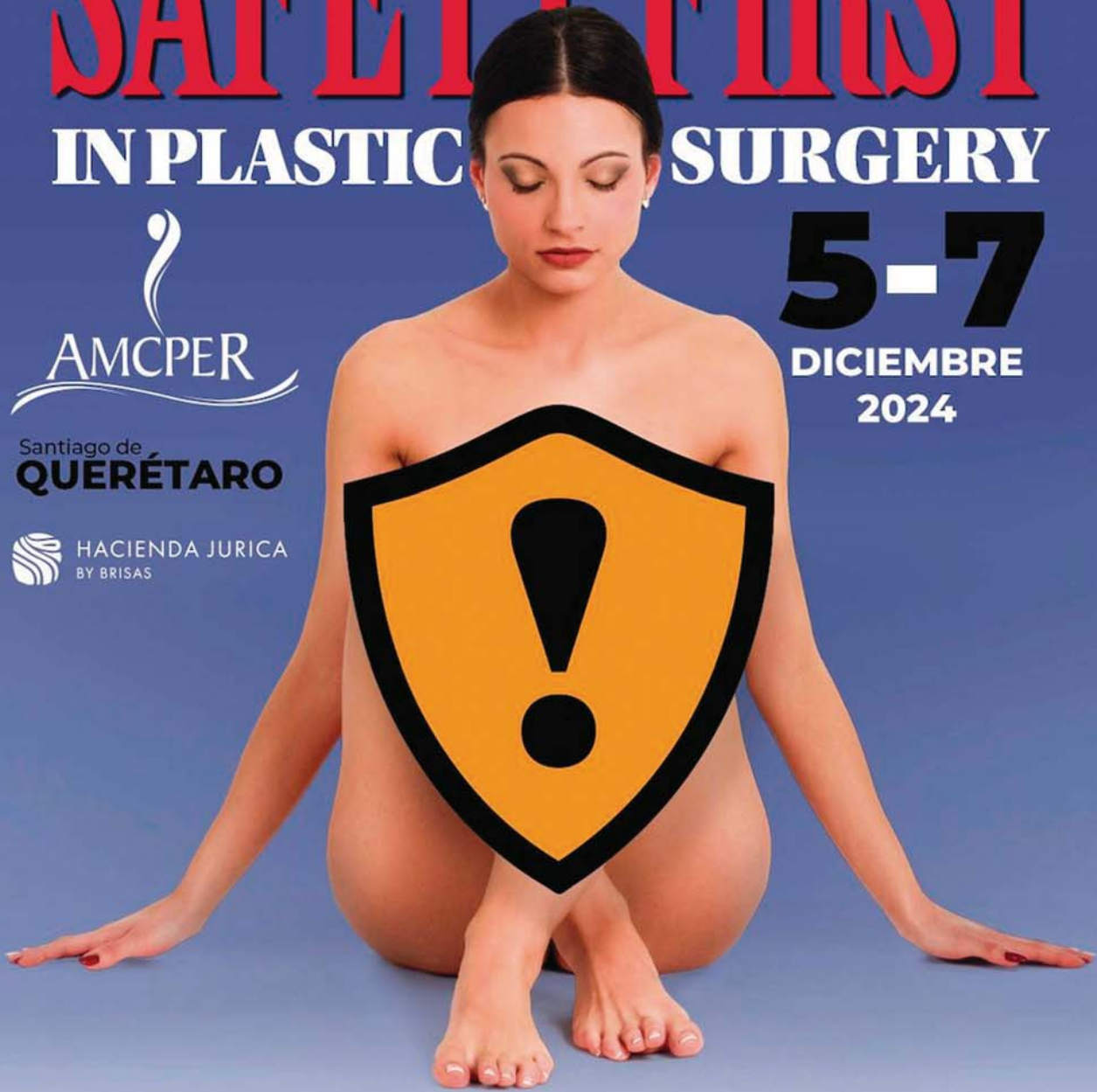
IN PLASTIC SURGERY

5-7

DICIEMBRE  
2024



Santiago de  
**QUERÉTARO**



**CIRUGÍA | TECNOLOGÍA | NO QUIRÚRGICOS**

Evento exclusivo para cirujanos plásticos certificados miembros de la AMC PER y residentes en cirugía plástica.



# 55 CONGRESO ANUAL INTERNACIONAL

DE LA ASOCIACIÓN MEXICANA DE CIRUGÍA PLÁSTICA, ESTÉTICA Y RECONSTRUCTIVA A. C.



PUERTO VALLARTA  
**2025 MARZO**  
**12 - 15**



Evento exclusivo para cirujanos plásticos certificados miembros de la AMCPEP y residentes en cirugía plástica