



# CIRUGÍA PLÁSTICA



## AMCPEER

Asociación Mexicana de Cirugía Plástica  
Estética y Reconstructiva, A.C.

Indizada en:

Medigraphic, Literatura Biomédica, Biblioteca Virtual en Salud (BVS, Brasil),  
PERIODICA (Índice de Revistas Latinoamericanas en Ciencias) UNAM, LATINDEX  
(Sistema Regional de Información en Línea para Revistas Científicas de América  
Latina, el Caribe, España y Portugal).

Órgano Oficial de la Asociación Mexicana de Cirugía Plástica,  
Estética y Reconstructiva y Sociedades Filiales.

Disponible en Medigraphic, Literatura Biomédica:  
[www.medigraphic.com/cirugiaplastica](http://www.medigraphic.com/cirugiaplastica)

2024  
NÚM. 2



# XXXV

## CURSO NACIONAL E INTERNACIONAL DE FUNDAMENTOS Y ACTUALIZACIÓN EN

### CIRUGÍA PLÁSTICA, ESTÉTICA Y RECONSTRUCTIVA

**SOCIOS AMCPER: \$6.000**

**SOCIOS EN ENTRENAMIENTO: \$4.000**

**RESIDENTES NO SOCIOS: \$5.000**

**CIRUJANOS PLÁSTICOS EXTRANJEROS**



**AMCPER**  
Asociación Mexicana de Cirugía Plástica  
Estética y Reconstructiva, A.C.



**CONSEJO MEXICANO  
DE CIRUGÍA PLÁSTICA  
ESTÉTICA Y RECONSTRUCTIVA, A.C.**

**20-25**  
**Enero 2025**

Evento exclusivo para miembros AMCPER  
residentes en Cirugía Plástica

# DIRECTORIO

## Comité Editorial de la revista Cirugía Plástica



Presidente

Dra. Bertha Torres Gómez

Dr. Rogelio Rincón Lozano

Dr. José Eduardo Telich Tarriba

Dra. Estela Vélez Benítez

Editor

Dr. Carlos de Jesús Álvarez Díaz

Traducciones al inglés

Marie Cecilia Madrid Gould

Comité Editorial

Dr. Jesús A. Cuenca Pardo

Dr. Gustavo Jiménez Muñoz Ledo

Dra. Marcia Pérez Dosal

Asesoría y Coordinación Editorial

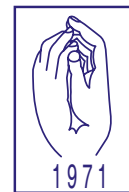Dr. José Rosales Jiménez



Asociación de  
Cirugía Plástica y  
Reconstructiva del  
Hospital General de  
México, A.C.



Asociación Mexicana  
de Labio y Paladar  
Hendido y Anomalías  
Craneofaciales A.C.




Asociación de Residentes  
y Ex Residentes  
Dr. Fernando Ortiz Monasterio

Cirugía Plástica Vol. 34, No. 2, Abril-Junio 2024. Es una publicación trimestral editada y distribuida por la Asociación Mexicana de Cirugía Plástica, Estética y Reconstructiva, A.C. Flamencos 74. Col. San José Insurgentes. Alcaldía Benito Juárez. C.P. 03900. Ciudad de México. México. Tel. 55 5615 3191. <http://www.medigraphic.com/cirugiaplastica>, [lizcardenas@amcper.mx](mailto:lizcardenas@amcper.mx), [revistacirplastmexico@gmail.com](mailto:revistacirplastmexico@gmail.com). Editor responsable: Dr. Carlos de Jesús Álvarez Díaz. Reserva de Derechos al Uso Exclusivo 04-2022-031716474100-102. ISSN 2992-8559. Ambos otorgados por el Instituto Nacional del Derecho de Autor. Responsable de la última actualización de este número, Departamento de Internet, Graphimedic, S.A. de C.V., Ing. Luis Rosales Jiménez. Coquimbo 936. Col. Lindavista, Alcaldía Gustavo A. Madero. C.P. 07300. Ciudad de México, México. Fecha de última modificación, 19 de Agosto de 2024.

La reproducción total o parcial del contenido de este número puede hacerse previa autorización del editor y mención de la fuente.

E-mail: [revistacirplastmexico@gmail.com](mailto:revistacirplastmexico@gmail.com)

Arte, diseño, composición tipográfica, pre prensa e impresión por  graphimedic SA. de CV.

Tels.: 55 8589-8527 al 32. E-mail: [emyc@medigraphic.com](mailto:emyc@medigraphic.com)  
Distribución: Asociación Mexicana de Cirugía Plástica, Estética y Reconstructiva, A.C.  
Impreso en México.

Los conceptos publicados son responsabilidad exclusiva de los autores

Disponible en Medigraphic, Literatura Biomédica: [www.medigraphic.com/cirugiaplastica](http://www.medigraphic.com/cirugiaplastica)



## Contenido / Contents

Vol. 34 Núm. 2 Abril-Junio 2024



### EDITORIAL

- 45 Reflexiones sobre el pasado, presente y futuro de la cirugía plástica  
Dr. José Luis Haddad-Tame

### TRABAJO DE INVESTIGACIÓN

- 46 Impacto de la sobrecarga hídrica transoperatoria en la morbilidad de las reconstrucciones microquirúrgicas  
Dra. Lizeth Ahilyn Leyva-Vázquez,  
Dra. Mayte Cruz-Zermeño, Dr. Alec Seidman-Sorsby,  
Dr. José E Telich-Tarriba, Dr. Alejandro Cruz-Segura

### CASOS CLÍNICOS

- 50 Reconstrucción facial y del cuello con una herramienta sencilla, rápida y menos mórbida: colgajo supraclavicular  
Dr. J David Serrano-Andrade,  
Dr. Francisco J Ramírez-Fernández,  
Dr. Pedro Alvarado, Dr. Víctor González-González,  
Dr. Ricardo Serrano-Andrade
- 57 Colgajo libre anterolateral de muslo para salvamento en quemadura eléctrica del antebrazo  
Dr. Ignacio Lugo Beltrán, Dra. Fanny Stella Herrán-Motta,  
Dra. Carolina García-Zavala, Dr. Jorge Said Haro-Cruz
- 62 El arte de la reconstrucción palpebral en pacientes pediátricos: colgajo palpebral rotacional de Mustardé en coloboma palpebral  
Dr. Lauro Arturo Villarreal-Reyes,  
Dr. Eduardo Javier Alanís-Garza,  
Dr. Francisco Miguel Rosales-Bañuelos,  
Dr. Jair Maldonado-Aparicio,  
Dr. Armando Zúñiga-Domínguez
- 67 Corrección de unidades cosméticas del polo inferior de la mama mediante colgajos triangulares  
Dr. Francisco Miguel Said-Lemus,  
Dr. Enrique Chávez-Serna,  
Dra. Daniela Téllez-Palacios,  
Dra. Valentina Prieto-Vargas
- 72 Uso de aparato de compresión personalizado para cicatriz queloide auricular  
Dra. Alessandra Manzali-Flores,  
Dr. Julio Rafael Castillo-Moreno,  
Dra. Mariana Montes-Mungia,  
Dr. Miguel Evaristo Viera-Núñez,  
Dra. Danaé Tapia-Alquicira,  
Dr. Carlos Daniel Torres-García

### EDITORIAL

- 45 Thoughts on the past, present and future of plastic surgery  
José Luis Haddad-Tame, MD

### RESEARCH WORK

- 46 Impact of transoperative fluid overload in the morbidity of microsurgical reconstructions  
Lizeth Ahilyn Leyva-Vázquez, MD;  
Mayte Cruz-Zermeño, MD; Alec Seidman-Sorsby, MD;  
José E Telich-Tarriba, MD; Alejandro Cruz-Segura, MD

### CLINICAL CASES

- 50 Facial and neck reconstruction with an easy, fast and less morbid tool: supraclavicular flap  
J David Serrano-Andrade, MD;  
Francisco J Ramirez-Fernández, MD;  
Pedro Alvarado, MD; Víctor González-González, MD;  
Ricardo Serrano-Andrade, MD
- 57 Anterolateral thigh free flap for forearm salvage in an electrical burn  
Ignacio Lugo Beltrán, MD; Fanny Stella Herrán-Motta, MD;  
Carolina García-Zavala, MD; Jorge Said Haro-Cruz, MD
- 62 The art of eyelid reconstruction in pediatric patients: Mustardé eyelid switch flap in upper eyelid coloboma  
Lauro Arturo Villarreal-Reyes, MD;  
Eduardo Javier Alanís-Garza, MD;  
Francisco Miguel Rosales-Bañuelos, MD;  
Jair Maldonado-Aparicio, MD;  
Armando Zúñiga-Domínguez, MD
- 67 Correction of cosmetic units of the lower pole of the breast using triangular flaps  
Francisco Miguel Said-Lemus, MD;  
Enrique Chávez-Serna, MD;  
Daniela Téllez-Palacios, MD;  
Valentina Prieto-Vargas, MD
- 72 Auricular compression personalized device for auricular keloid treatment  
Alessandra Manzali-Flores, MD;  
Julio Rafael Castillo-Moreno, MD;  
Mariana Montes-Mungia, MD;  
Miguel Evaristo Viera-Núñez, MD;  
Danaé Tapia-Alquicira, MD;  
Carlos Daniel Torres-García, MD





## EDITORIAL

doi: 10.35366/116897



# Reflexiones sobre el pasado, presente y futuro de la cirugía plástica

Thoughts on the past, present and future of plastic surgery

Dr. José Luis Haddad-Tame\*

Es increíble pensar que los orígenes de la cirugía plástica se remontan al primer o segundo milenio a. C. Es conocido que Súsrua practicaba ya el colgajo indio para reconstruir a los adúlteros; describía con detalle el tomar una hoja de una planta del tamaño del defecto, colocarla sobre la frente, retorcer esa porción de piel hacia la nariz dejando un segmento pegado a la frente para después dividirlo. Simplemente genial para la época, pero más increíble todavía es que se siga utilizando en la actualidad; claro, con conceptos más claros y definidos. A través de nuestra formación hemos visto que algunas técnicas o conceptos contemporáneos muy sólidos en sus inicios cambian o se desvanecen cuando, de manera implacable, el tiempo revela su inutilidad. Una de las pocas cosas buenas que dejaron los dos más grandes conflictos bélicos fue el empujar con fuerza improvisada la creatividad de los cirujanos para amputar, reparar, transfundir, curar y salvar, el papel de la cirugía plástica era reintegrar físicamente al individuo con la finalidad de sanar las cicatrices y las urgencias del alma.

Con mis contemporáneos de formación aprendimos de grandes volúmenes que ocupaban un gran espacio en nuestra biblioteca. En la actualidad se tiene en el teléfono o la computadora mil veces más información. Aprendimos de grandes maestros de manera presencial, ahora se puede aprender a miles de kilómetros de distancia en tiempo real. Aprendimos en nuestra especialidad que lo más importante era la cirugía

abarcando prácticamente toda la economía corporal. En la actualidad nos hemos convertido en subespecialistas o más aún en superespecialistas. Nos enseñaron que la publicidad no sólo estaba proscrita, sino poco ética y penada. Ahora las redes cibernéticas son indispensables y además estimuladas correctamente por nuestro mismo gremio, aquél que no hace muchos años satanizaba y penalizaba a los que ponían un breve anuncio en el periódico. La ética no depende de la evolución del médico o la institución formativa, depende de la educación y del legítimo sentimiento del médico por ayudar al ser humano en sus interrelaciones.

¿Qué nos deparará el futuro? Cosas inimaginables, ingeniería biomédica, aparatología, inteligencia artificial, y con ello me pregunto: ¿llegará el día en que todo ello remplace a la cirugía? No lo sé, pero por lo pronto, como dice el profesor Magaldi de la Argentina: «un buen especialista en cirugía plástica debe poseer un poco de la magia del escultor, los fundamentos teóricos del arquitecto y la pulida técnica quirúrgica del mejor cirujano general».

Con esos atributos seremos capaces de domar aquello que el poeta Paúl Valery denominó la ciencia de lo bello, y yo agrego; aquél que lo logre será dueño del secreto del éxito.

Correspondencia:  
Dr. José Luis Haddad-Tame  
E-mail: hatame55@gmail.com

\* Cirujano plástico y reconstructivo. Expresidente de la Asociación Mexicana de Cirugía Plástica, Estética y Reconstructiva (AMCPEER). México. ORCID: 0009-0005-5152-9566

Citar como: Haddad-Tame JL. Reflexiones sobre el pasado, presente y futuro de la cirugía plástica. Cir Plast. 2024; 34 (2): 45. <https://dx.doi.org/10.35366/116897>





## TRABAJO DE INVESTIGACIÓN

doi: 10.35366/116898



# Impacto de la sobrecarga hídrica transoperatoria en la morbilidad de las reconstrucciones microquirúrgicas

## Impact of transoperative fluid overload in the morbidity of microsurgical reconstructions

**Palabras clave:**  
microcirugía, colgajos libres, necrosis, sobrecarga hídrica

**Keywords:**  
microsurgery, free flaps, necrosis, water overload

Dra. Lizeth Ahilyn Leyva-Vázquez,<sup>\*,‡</sup> Dra. Mayte Cruz-Zermeño,<sup>§,¶</sup>  
Dr. Alec Seidman-Sorsby,<sup>§,||</sup> Dr. José E Telich-Tarriba,<sup>\*,\*\*</sup> Dr. Alejandro Cruz-Segura<sup>‡‡</sup>

\* Departamento de Cirugía Plástica y Reconstructiva. Hospital Ángeles Pedregal. Ciudad de México, México.

‡ ORCID: 0009-0004-0177-7601

§ Facultad de Ciencias de la Salud. Universidad Panamericana. Ciudad de México, México.

¶ ORCID: 0000-0001-7667-0893

|| ORCID: 0000-0003-1301-9205

\*\* ORCID: 0000-0002-3348-2216

‡‡ Departamento de Cirugía Plástica y Reconstructiva, Hospital de Especialidades, Centro Médico Nacional «La Raza», Instituto Mexicano del Seguro Social, Ciudad de México, México. ORCID: 0000-0001-5925-3633

Recibido: 14 febrero 2024  
Aceptado: 29 abril 2024

### RESUMEN

La administración de soluciones intravenosas transoperatorias tiene como objetivo mantener la perfusión tisular y la estabilidad hemodinámica del paciente. A pesar de su importancia, la aplicación de altos volúmenes de soluciones se ha vinculado con la aparición de complicaciones tanto sistémicas como locales. Sin embargo, en la literatura actual no existe suficiente información sobre este tema en la población mexicana. El objetivo de este trabajo es evaluar el impacto de la administración de líquidos intravenosos transoperatorios en el desarrollo de complicaciones en pacientes sometidos a colgajos microvasculares. Se llevó a cabo un estudio comparativo, transversal y retrospectivo que incluyó a pacientes sometidos a microcirugía en un centro de referencia durante el periodo comprendido entre los años 2015 y 2017. Se compararon variables demográficas y desenlaces postoperatorios como necrosis, infección del sitio quirúrgico y complicaciones sistémicas entre pacientes que experimentaron sobrecarga hídrica durante el periodo transoperatorio y aquellos que no la experimentaron. Se incluyeron 72 pacientes, de los cuales 66% eran mujeres con una edad promedio de  $47.03 \pm 13.02$  años. Setenta y ocho punto tres por ciento de los pacientes no presentaron complicaciones, mientras que 21% experimentó algún grado de necrosis. No se encontró asociación significativa entre la sobrecarga hídrica y el desarrollo de necrosis parcial o total del colgajo. Sin embargo, se observó una asociación entre la hipervolemia y el desarrollo de complicaciones sistémicas. Concluimos que la sobrecarga hídrica no incrementa el riesgo de pérdida de colgajos libres, pero sí se asocia con un mayor riesgo de complicaciones sistémicas.

### ABSTRACT

The administration of intraoperative intravenous solutions seeks to maintain tissue perfusion and the patient's hemodynamic stability. Despite its importance, the application of high volumes of intravenous fluids has been linked to the development of both systemic and local complications. However, in the current literature there is not enough information on this topic in the Mexican population. The objective of this work is to evaluate the impact of intraoperative intravenous fluid administration on the development of complications in patients undergoing microvascular flaps. A comparative, cross-sectional and retrospective study that included patients undergoing microsurgery was carried out in a reference center between 2015 and 2017. Demographic variables and postoperative outcomes, such as: necrosis, site infection, and systemic complications, among patients who experienced fluid overload during the transoperative period and those who did not experience it. 72 patients were included, 66% were women, with an average age of  $47.03 \pm 13.02$  years. 78.3% of patients did not present complications, while 21% experienced some degree of necrosis. No significant association was found between fluid overload and the development of partial or total necrosis of the flap. Nevertheless, a relation was observed between hypervolemia and the development of systemic complications. We concluded that the fluid overload does not increase the risk of free flap loss, but it is connected to a greater risk of systemic complications. It is essential to adopt fluid resuscitation strategies that maintain optimal cardiac output and



**Citar como:** Leyva-Vázquez LA, Cruz-Zermeño M, Seidman-Sorsby A, Telich-Tarriba JE, Cruz-Segura A. Impacto de la sobrecarga hídrica transoperatoria en la morbilidad de las reconstrucciones microquirúrgicas. *Cir Plast.* 2024; 34 (2): 46-49. <https://dx.doi.org/10.35366/116898>

Es esencial adoptar estrategias de reanimación hídrica que permitan mantener el gasto cardíaco y la perfusión de los tejidos de manera óptima, al mismo tiempo que limiten el desarrollo de edema intersticial.

*tissue perfusion, while limiting the development of interstitial edema.*

## INTRODUCCIÓN

La microcirugía, como técnica reconstructiva consolidada y segura, presenta una tasa de fallos que oscila entre 1 y 9%. Entre las complicaciones tempranas típicas se encuentran el sangrado, la infección, la trombosis y la pérdida parcial o total de los colgajos. Durante los periodos pre, trans y postoperatorio, se debe vigilar una serie de factores de riesgo para minimizar el desarrollo de tales complicaciones.<sup>1</sup>

La administración de soluciones intravenosas durante el periodo transoperatorio tiene como objetivo restaurar las pérdidas insensibles del paciente y aquellas secundarias al trauma quirúrgico, manteniendo así el volumen intravascular, la perfusión tisular y la estabilidad hemodinámica global del paciente.<sup>2</sup>

Los procedimientos microquirúrgicos tienen un mayor riesgo de sobrecarga hídrica, debido específicamente al tiempo quirúrgico que emplean. Además, los colgajos son particularmente susceptibles al desarrollo de edema debido a la ausencia de drenaje linfático y a su limitada capacidad para reabsorber el exceso de líquido intersticial.<sup>3</sup>

Tradicionalmente, se ha preferido la estrategia de hemodilución hipovolémica para restaurar el volumen en colgajos libres. Según Motakef y colaboradores, el rango óptimo para la infusión de cristaloides durante el periodo transoperatorio es de 3.5 a 6 mL/kg/h durante 24 horas.<sup>4</sup> Volúmenes elevados de cristaloides (más de 130 mL/kg/día o mayor a siete litros durante la cirugía) se han asociado con una mayor incidencia de complicaciones locales o sistémicas debido al desarrollo de edema intersticial.<sup>5</sup>

Hasta el momento, la mayor parte de la literatura relacionada con este tema proviene de instituciones norteamericanas y europeas, lo que deja en incógnita el impacto de las estrategias de reanimación hídrica en pacientes mexicanos. El objetivo de este trabajo es

evaluar el impacto de la administración de líquidos intravenosos transoperatorios en el desarrollo de necrosis de colgajos microvasculares.

## MATERIAL Y MÉTODOS

Se realizó un estudio comparativo, transversal y retrospectivo en el que se compararon los desenlaces quirúrgicos (necrosis parcial o total del colgajo, infección del sitio quirúrgico y complicaciones sistémicas) de pacientes con y sin sobrecarga hídrica en el periodo perioperatorio, definida como la administración de más de siete litros de soluciones intravenosas durante el procedimiento y/o más de 130 mL/kg en las primeras 24 horas del periodo perioperatorio.

Incluimos pacientes mayores de 18 años sometidos a reconstrucciones microvasculares entre 2015 y 2017. Los datos fueron extraídos de la base de datos de nuestra institución. Se excluyeron pacientes con datos compatibles con hipoalbuminemia y enfermedades vasculares sistémicas.

Evaluamos variables demográficas (edad, sexo y comorbilidades) relacionadas con el procedimiento reconstructivo (tipo de colgajo, etiología del defecto, sangrado transoperatorio, complicación del sitio donador, infección de sitio quirúrgico y complicaciones sistémicas).

Las variables se analizaron con métodos estadísticos descriptivos. Las variables continuas se presentan como medidas de tendencia central y las variables categóricas como totales y porcentajes. Los desenlaces clínicos de los pacientes con y sin sobrecarga hídrica se compararon empleando la prueba  $\chi^2$ .

El estudio fue aprobado por el Comité de Bioética de la institución y se ajustó a los principios establecidos en la Declaración de Helsinki de la Asociación Médica Mundial (AMM) y la Ley General de Salud de México.

## RESULTADOS

Se incluyeron un total de 72 pacientes: 33.3% hombres ( $n = 24$ ) y 66.7% mujeres ( $n = 48$ ). La edad promedio fue de  $47.03 \pm 13.02$  años. Los colgajos más realizados fueron DIEP (perforante de arteria epigástrica inferior profunda) en 41.7% de los casos, ALT (anterolateral de muslo) 15.3%, gracilis 15.3% y peroné vascularizado 8.3%. Otro tipo de colgajos representaron 19.4% del total.

Treinta y tres punto tres por ciento de los pacientes tenían el antecedente de tabaquismo y 13% eran diabéticos. Se observó una supervivencia de 93% de los colgajos. Setenta y ocho por ciento de los pacientes no tuvieron complicación alguna en el colgajo, 15% desarrolló necrosis parcial y en 7% hubo pérdida total del colgajo.

Durante el transoperatorio se administró una media de  $6,923.23 \pm 2,803$  mL de soluciones intravenosas, con un rango de 2,650 a 15,310 mL. Cuarenta punto nueve por ciento de los pacientes ( $n = 27$ ) cursó con sobrecarga hídrica intraoperatoria.

En la comparación de grupos no se encontró una diferencia estadística entre el desarrollo de necrosis total o parcial y la presencia de sobrecarga hídrica ( $p = 0.74$ ). Sin embargo, sí hubo una asociación significativa entre la presencia de sobrecarga y el desarrollo de complicaciones sistémicas ( $p = 0.01$ ).

## DISCUSIÓN

Las técnicas microvasculares han impactado positivamente en la restauración de la calidad de vida y funcionalidad de los pacientes sometidos a cirugía reconstructiva. A pesar de esto, se debe tomar en cuenta que este tipo de procedimientos pueden conllevar una importante morbilidad y consumo de recursos humanos y materiales debido a su complejidad.<sup>6</sup>

En la literatura internacional, la tasa de fallo de los colgajos libres va de 1 a 6%.<sup>7</sup> Se espera que aproximadamente 25% de los colgajos requieran una revisión temprana debido a complicaciones como trombosis vascular o hematomas, con una tasa de rescate de 67%.<sup>8</sup> En este estudio, observamos que, del total de los pacientes revisados, 21% cursó con algún

grado de necrosis, mientras que 78.3% evolucionaron sin necrosis.

Existen múltiples factores de riesgo bien establecidos que aumentan el desarrollo de complicaciones postoperatorias en los pacientes sometidos a microcirugía. Destacan por su relevancia factores no modificables, como la presencia de diabetes mellitus, la vasculopatía periférica, o la exposición a radioterapia.<sup>9-11</sup> Dentro de los factores de riesgo modificables, encontramos variables que dependen directamente de las intervenciones del equipo médico, como el desarrollo de hipotermia transoperatoria o el mantenimiento de la perfusión periférica con soluciones intravenosas o vasopresores.<sup>12,13</sup>

El manejo de las soluciones intravenosas continúa siendo un tema de discusión en cuanto a su relevancia e impacto en el desarrollo de complicaciones postoperatorias. Los pacientes con sobrecarga hídrica transoperatoria tienen mayor riesgo de desarrollar edema pulmonar, requieren de apoyo ventilatorio y estancias en terapia intensiva prolongadas; además, aumenta el riesgo de desarrollo de síndrome compartimental.<sup>14,15</sup>

En el campo de la microcirugía, algunos grupos han estudiado el impacto de la sobrecarga de fluidos en el desarrollo de complicaciones. Polanco y colaboradores, observaron que una terapia de restitución hídrica limitada es segura y no aumenta la morbilidad de las pacientes sometidas a reconstrucción mamaria.<sup>16</sup> Sjoberg y colaboradores, reportaron menos complicaciones intra y postoperatorias en pacientes con un protocolo de restricción hídrica en comparación con el uso libre de líquidos intravenosos.<sup>17</sup> Zhong y colaboradores, reportan que tasas de infusión de cristaloides menores a 3.5 y mayores a 6 mL/kg/h en las primeras 24 horas del periodo perioperatorio tienen mayor riesgo de complicaciones.<sup>18</sup> Namdar y colaboradores, observaron que los pacientes en hemodilución por sobrecarga hídrica tienen mayor riesgo de pérdida de los colgajos.<sup>3</sup>

A diferencia de las series anteriores, nuestros resultados no evidenciaron mayor riesgo de necrosis parcial o total de los colgajos en los pacientes con sobrecarga. Aunque en línea con el resto de la literatura internacional, se observó un mayor número de complicaciones sistémicas



en este grupo de pacientes. Es posible que los resultados se encuentren limitados al tamaño de la muestra y la naturaleza retrospectiva del estudio.

## CONCLUSIONES

La sobrecarga hídrica no aumentó el riesgo de pérdida de los colgajos libres, pero se asoció a un mayor riesgo de complicaciones sistémicas. Es necesario que el equipo quirúrgico y anestésico adopten estrategias de reanimación hídrica que permitan mantener el gasto cardiaco de los pacientes y la perfusión de los tejidos en forma óptima y al tiempo limiten el desarrollo de edema intersticial.

## REFERENCIAS

- de la Garza G, Militsakh O, Panwar A, Galloway TL, Jorgensen JB, Ledgerwood LG et al. Obesity and perioperative complications in head and neck free tissue reconstruction. *Head & Neck*. 2016; 38 (Suppl 1): E1188-E1191.
- Kuo YR, Jeng SF. Acute pulmonary edema after microsurgery: two case reports. *J Reconstr Microsurg*. 1998; 14 (2): 97-99.
- Namdar T, Bartscher T, Stollwerck PL, Mailander P, Lange T. Complete free flap loss due to extensive hemodilution. *Microsurgery*. 2010; 30 (3): 214-217.
- Motakef S, Mountziaris PM, Ismail K, Agag RL, Patel A. Emerging paradigms in perioperative management for microsurgical free tissue transfer: review of the literature and evidence-based guidelines. *Plast Reconstr Surg*. 2015; 135: 290-299.
- Vincent A, Sawhney R, Ducic Y. Perioperative care of free flap patients. *Semin Plast Surg*. 2019; 33: 5-12.
- Haddad-Tame JL, Chávez-Abraham V. Evolución de la microcirugía reconstructiva en el Servicio de Cirugía Plástica del Hospital General de México. *Cir Plast*. 2004; 14 (3): 159-170.
- Bianchi B, Copelli C, Ferrari S et al. Free flaps: outcomes and complications in head and neck reconstructions. *J Craniomaxillofac Surg*. 2009; 37: 438-442.
- Odorico SK, Reuter Muñoz K, J Nicksic P, Gunderson KA, Wood K, H Nkana Z, Bond E, Poore SO. Surgical and demographic predictors of free flap salvage after takeback: a systematic review. *Microsurgery*. 2023; 43 (1): 78-88.
- Copelli C, Tewfik K, Cassano L, Pederneschi N, Catanzaro S, Manfuso A et al. Management of free flap failure in head and neck surgery. *Acta Otorhinolaryngol Ital*. 2017; 37 (5): 387-392.
- Sanati-Mehrizy P, Massenbourg BB, Rozehnal JM, Ingargiola MJ, Hernandez-Rosa J, Taub PJ. Risk factors leading to free flap failure: analysis from the National Surgical Quality Improvement Program Database. *J Craniofac Surg*. 2016; 27 (8): 1956-1964.
- Lese I, Biedermann R, Constantinescu M, Grobbelaar AO, Olariu R. Predicting risk factors that lead to free flap failure and vascular compromise: a single unit experience with 565 free tissue transfers. *J Plast Reconstr Aesthet Surg*. 2021; 74 (3): 512-522.
- Moellhoff N, Broer PN, Heidekrueger PI, Ninkovic M, Ehrl D. Impact of intraoperative hypothermia on micro-surgical free flap reconstructions. *J Reconstr Microsurg*. 2021; 37 (2): 174-180.
- Booi DI. Perioperative fluid overload increases anastomosis thrombosis in the free TRAM flap used for breast reconstruction. *Eur J Plast Surg*. 2011; 34 (2): 81-86.
- Koc V, Delmas Benito L, de With E, Boerma EC. The effect of fluid overload on attributable morbidity after cardiac surgery: a retrospective study. *Crit Care Res Pract*. 2020; 2020: 4836862.
- Holte K, Sharrock NE, Kehlet H. Pathophysiology and clinical implications of perioperative fluid excess. *Br J Anaesth*. 2002; 89 (4): 622-32.
- Polanco TO, Shamsunder MG, Hicks MEV, Seier KP, Tan KS, Oskar S et al. Goal-directed fluid therapy in autologous breast reconstruction results in less fluid and more vasopressor administration without outcome compromise. *J Plast Reconstr Aesthet Surg*. 2021; 74 (9): 2227-2236.
- Sjoberg T, Numan A, de Weerd L. Liberal versus modified intraoperative fluid management in abdominal-flap breast reconstructions. A clinical study. *Plast Reconstr Surg Glob Open*. 2021; 9 (9): e3830.
- Zhong T, Neinstein R, Massey C, McCluskey SA, Lipa J, Neligan P et al. Intravenous fluid infusion rate in microsurgical breast reconstruction: important lessons learned from 354 free flaps. *Plast Reconstr Surg*. 2011; 128 (6): 1153-1160.

**Conflicto de intereses:** los autores refieren no tener conflicto de intereses.

Correspondencia:

**Dra. Lizeth Ahilyn Leyva-Vázquez**

E-mail: [lizetha.leyva@gmail.com](mailto:lizetha.leyva@gmail.com)



## CASO CLÍNICO

doi: 10.35366/116899



# Reconstrucción facial y del cuello con una herramienta sencilla, rápida y menos mórbida: colgajo supraclavicular

Facial and neck reconstruction with an easy, fast and less morbid tool: supraclavicular flap

Dr. J David Serrano-Andrade,<sup>\*‡</sup> Dr. Francisco J Ramírez-Fernández,<sup>§</sup> Dr. Pedro Alvarado,<sup>\*||</sup> Dr. Víctor González-González,<sup>\*||</sup> Dr. Ricardo Serrano-Andrade<sup>\*\*</sup>

### Palabras clave:

tumor de cara y cuello, colgajo supraclavicular, arteria supraclavicular

### Keywords:

face and neck tumor, supraclavicular flap, supraclavicular artery

\* Departamento de Cirugía Plástica y Reconstructiva, «Hospital Monte Sinaí», Cuenca, Ecuador.

‡ ORCID: 0000-0001-5760-4356.

§ Departamento de Cirugía General, Hospital Regional 1, Instituto Mexicano del Seguro Social, Querétaro, México.

ORCID: 0009-0007-8228-3743.

¶ ORCID: 0009-0003-9444-3602.

|| ORCID: 0009-0008-4628-1342.

\*\* Departamento de Otorrinolaringología y Cirugía de Cabeza y Cuello, Hospital de Clínicas, Asunción, Paraguay.

Recibido: 05 febrero 2024  
Aceptado: 03 mayo 2024

### RESUMEN

El colgajo supraclavicular se ha utilizado desde 1970 para la reconstrucción de defectos en la cara y cuello. Se considera como una piedra angular debido a ciertas características estéticas que coinciden con las de la piel de la cara y cuello, su practicidad y efectividad. Aunado a esto, no requiere infraestructura o experiencia en microcirugía para llevarlo a cabo. Su morbilidad es muy baja debido a que este colgajo no incluye músculo. Este trabajo presenta el caso de un paciente de edad avanzada a quien se le realizó la resección de un gran tumor de cuello y cara y posteriormente su reconstrucción con el colgajo supraclavicular, con lo que se recuperó la cobertura cutánea de un área grande en cara y cuello con la mejor opción y se obtuvieron excelentes resultados en términos de estética y de función; a continuación se describe su técnica quirúrgica y algunos aspectos para llevar a cabo este procedimiento, poniendo énfasis en sus ventajas y consejos para lograr los mejores resultados y evitar complicaciones.

### ABSTRACT

The supraclavicular flap has been used since 1970 for reconstructing defects of the face and neck. It is considered a cornerstone owing to certain aesthetic characteristics that match those of the face and neck skin, its practicality and effectiveness. Besides this, it does not need infrastructure or expertise in microsurgery to be able to carry it out. It has a very low morbidity since muscle is not required for this technique. This paper presents the case of an elderly patient who underwent the resection of a large face and neck tumor and reconstruction afterwards with the supraclavicular flap, restoring the skin cover of a large area in the face and neck with the best option with excellent results in terms of aesthetic and function, which is why this technique is described hereafter and some aspects to carry out the procedure are described, highlighting its advantages and advice in order to obtain the best results and to avoid complications.

### INTRODUCCIÓN

El colgajo de la arteria supraclavicular se reportó por primera vez en 1970 por Lamberty; años después, en 1997, Pallua lo describe para su uso en reconstrucción en casos de contractura cervical.<sup>1</sup> Posteriormente, DiBeneddeto y colaboradores, señalaron la

utilización de este colgajo en reconstrucción de defectos faciales y de la pared torácica.<sup>2,3</sup> En la actualidad se considera uno de los caballos de batalla para la reconstrucción de cabeza y cuello en cuanto a colgajos regionales.

Debido a que el color y textura de su piel coincide con el color y textura de la piel de las zonas receptoras de la cabeza y el cue-

**Citar como:** Serrano-Andrade JD, Ramírez-Fernández FJ, Alvarado P, González-González V, Serrano-Andrade R. Reconstrucción facial y del cuello con una herramienta sencilla, rápida y menos mórbida: colgajo supraclavicular. *Cir Plast.* 2024; 34 (2): 50-56. <https://dx.doi.org/10.35366/116899>



llo, este colgajo se ha utilizado en casos de reconstrucción de cuello por contractura, reconstrucción de la cara por quemaduras y trauma, reconstrucción de estomas traqueales y muchos otros.<sup>1</sup>

El colgajo supraclavicular es un colgajo fasciocutáneo que ocupa el área alrededor de la clavícula y se extiende sobre el músculo deltoides. Ya que su pedículo vascular se asienta sobre la clavícula, este colgajo brinda un mejor arco de rotación hacia zonas de la cabeza o el cuello mejor que el colgajo deltopectoral. Otra ventaja es que su defecto resultante puede ser cerrado de forma primaria.<sup>1</sup>

### **Anatomía del colgajo supraclavicular**

#### *Aporte arterial*

El aporte arterial del colgajo está dado por la arteria supraclavicular. Un estudio de disección anatómica (n = 55) reportó que esta arteria tiene una longitud de 1 a 7 cm y un diámetro de 1.1 a 1.15 mm.<sup>4</sup> La arteria supraclavicular es una rama de la arteria cervical transversa, que proviene del tronco tirocervical. Se extiende lateralmente por delante del músculo escaleno anterior y provee el aporte arterial al colgajo. A lo largo del colgajo recorre axialmente una longitud promedio de 7 cm.

La arteria supraclavicular puede encontrarse en el triángulo compuesto por el músculo esternocleidomastoideo anteriormente, la clavícula inferiormente y el trapecio posteriormente. En este triángulo la arteria supraclavicular está localizada anterior a la vena yugular externa. También se la puede encontrar: 8 cm laterales a la articulación esternoclavicular, 2 cm posteriores al músculo esternocleidomastoideo y 3 cm por encima de la clavícula.<sup>1</sup>

#### *Drenaje venoso*

Se lleva a cabo principalmente por las venas comitantes que acompañan a las ramas arteriales, tienen una longitud promedio de 7 cm y un diámetro de 2.5 mm en su origen.

El drenaje venoso de la región supraclavicular está dado por ambas venas yugulares externas lateralmente y por la vena yugular interna medialmente. Una vez elevado, el drenaje

venoso del colgajo depende principalmente del sistema de la vena yugular interna.<sup>1</sup>

#### *Inervación*

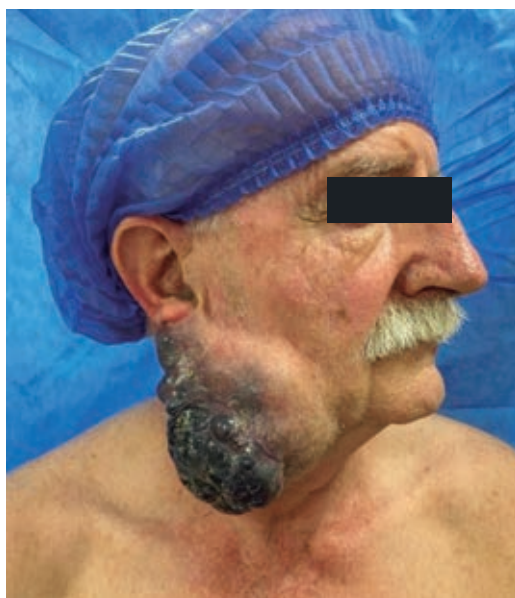La inervación es únicamente sensitiva y está dada por los nervios supraclaviculares que provienen de las raíces nerviosas C3 y C4, e inervan el área supraclavicular que se extiende por encima de la clavícula hasta el tórax anterior. Estos nervios emergen por debajo del borde posterior del músculo esternocleidomastoideo y descienden hacia el triángulo posterior del cuello por debajo del platismo y la fascia cervical profunda. Cuando se localizan cerca de la clavícula, perforan la fascia y el platismo y se vuelven cutáneos.

### **CASO CLÍNICO**

Hombre de 66 años, con antecedente de hipertensión arterial sistémica en tratamiento con olmesartán y amlodipino. Refirió presentar, sin causa aparente desde hace cuatro años, una tumoración en la región preauricular derecha con aumento progresivo de tamaño. A la exploración física se observa la presencia de una tumoración de 10 × 7 × 8 cm aproximadamente, con extensión desde la región preauricular hasta la región parotídea y región media inferior derecha del cuello, de bordes irregulares, no dolorosa a la palpación. Se realizó tomografía en la que se evidenciaba una masa con infiltración al músculo esternocleidomastoideo, compresión e infiltración discreta de la glándula parotídea, además de compresión de la vena yugular por el esternocleidomastoideo.

Se realizó resección quirúrgica del tumor en la región preauricular derecha, con márgenes de 10 mm en región parotídea y región medio inferior del cuello, con disección ganglionar cervical modificada en niveles IIA, IIB, III, VA, VB, VI (*Figura 1*).

Para la reconstrucción del defecto resultante en la región hemifacial derecha, se realizó un colgajo supraclavicular ipsilateral, cuyas dimensiones fueron 20 cm de longitud × 7 cm de ancho, que después de trasponerlo, cubrió la totalidad del defecto sin complicaciones y en el mismo tiempo quirúrgico. Se cerraron los



**Figura 1:** Tumor localizado en la región preauricular derecha, en el tercio inferior de la cara y la mitad derecha del cuello.

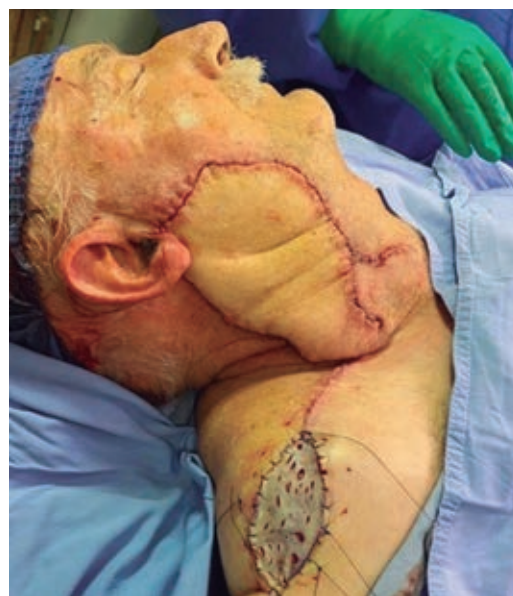dos tercios proximales del defecto resultante de la zona donadora mediante cierre primario. Para la cobertura del tercio distal de la herida se decidió utilizar un injerto de piel de espesor total tomado de la región inguinal derecha, debido a la imposibilidad de realizar cierre primario por la excesiva tensión a nivel de la herida en esta zona (*Figura 2*). Tres semanas después de la cirugía, la movilidad del cuello estaba conservada y seis semanas después el paciente recibió radioterapia coadyuvante, sin presentar complicaciones relacionadas con el colgajo o las heridas. Es importante recalcar que a nivel del pedículo del colgajo existe un excedente de piel, mismo que se decidió remodelar después de un año de la cirugía si es que el paciente lo solicita (*Figura 3*).

## DISCUSIÓN

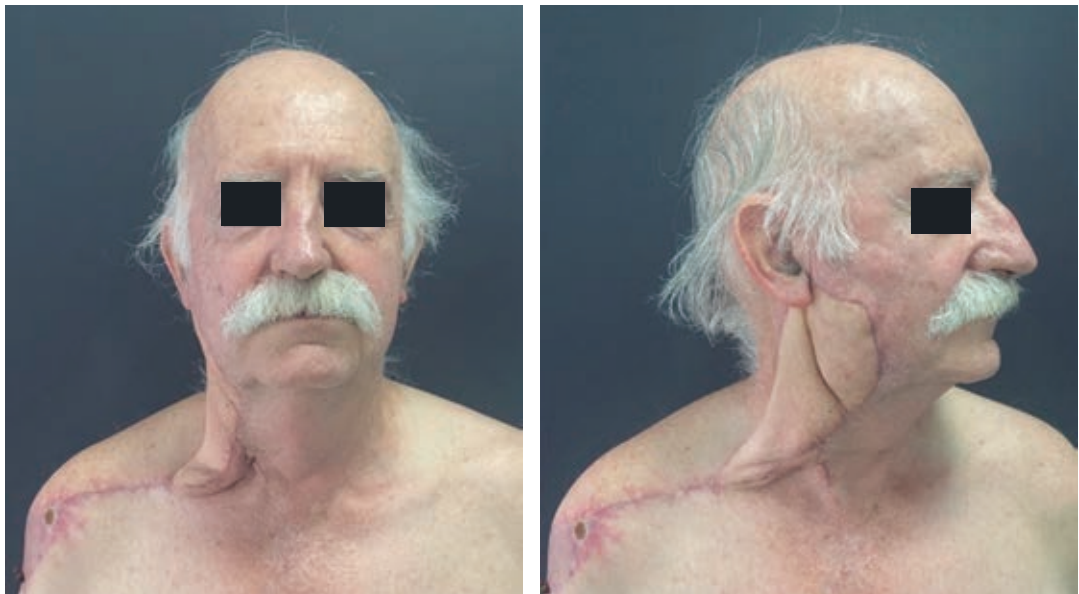El desarrollo del conocimiento de la fisiología y anatomía de la vascularidad de la piel ha permitido tener importantes avances en las técnicas y sus refinamientos para disecar y levantar colgajos, haciendo que colgajos que estaban olvidados sean más confiables y aplicables hoy en día.<sup>5</sup>

Las metas en la reconstrucción oncológica de cabeza y cuello son recuperar la cobertura del defecto resultante de la resección del tumor, restaurar el volumen o espesor de los tejidos y proveer revestimiento a las cavidades. Para ello se requiere tomar tejido vascularizado de áreas adyacentes o áreas distantes al defecto.<sup>5</sup> En este caso se utilizó el colgajo de isla de piel supraclavicular para recuperar la cobertura cutánea y el defecto de volumen resultantes de la resección de un tumor maligno avanzado localizado en la cara, de tamaño considerable, sin tener que recurrir a la utilización de un colgajo libre musculocutáneo para la reconstrucción.

El colgajo supraclavicular constituye una buena herramienta para tratar defectos en zonas complejas como cuello radiado, defecto resultante del estoma traqueal, resección de lesiones de mandíbula, resección de glándula parótida y resección de tumores en la porción inferior de la cara.<sup>5</sup> Pacientes de alto riesgo quirúrgico (edad avanzada, tumores avanzados, mal estado nutricional o múltiples comorbilidades), no son candidatos aceptables para un procedimiento prolongado de microcirugía; en cambio, el colgajo supraclavicular constituye la técnica ideal en estos casos de gran compleji-



**Figura 2:** Cierre primario e injerto de piel para cierre de la zona donadora.



**Figura 3:** Cinco semanas después de la cirugía.

dad, ya que ofrece resultados similares y menor morbilidad de la zona donadora.

#### Usos del colgajo supraclavicular

Este colgajo se puede utilizar para reconstruir el cuello y la porción inferior de la cara. Se puede utilizar como colgajo desepitelizado para recuperar volumen en el caso de enfermedad de Parry-Romberg y también para brindar cobertura en casos de Síndrome de Frey después de una parotidectomía. Se ha utilizado para reconstrucción hemifacial en pacientes con secuelas de quemadura como colgajo prefabricado.<sup>5</sup> Córdova y colaboradores consideran que existen indicaciones potenciales para utilizar este colgajo como colgajo libre: en casos seleccionados de reconstrucción oral debido a su delgadez y flexibilidad y sus proximidad a los vasos faciales, lo que permite utilizar su corto pedículo; casos seleccionados de reconstrucción facial debido a la similitud en color y textura entre la piel de la cara y la del colgajo y reconstrucciones que requieren de un colgajo con sensibilidad y que contenga las ramas superficiales del plexo cervical o permita realizar coaptación nerviosa.<sup>6</sup> Es útil para la reconstrucción total o subtotal del esófago si se utiliza de forma tubulada. También sirve para

reconstrucciones dentro de la cavidad oral: desde el piso de la boca hasta los pilares de la faringe<sup>1</sup> y su utilidad para la reconstrucción de orofaringe.<sup>7</sup> Su contraindicación se limita a pacientes sometidos previamente a disección bilateral de cuello y/o cuello radiado.<sup>8</sup>

#### Ventajas

1. Aporte vascular consistente y confiable.
2. La arteria supraclavicular no se afecta durante una disección radical de cuello modificada.
3. El color y la textura del área supraclavicular coinciden con el color y textura de la piel de la cara.
4. Su utilización como colgajo pediculado no requiere experiencia en microcirugía.
5. La morbilidad es limitada debido a que no se utiliza músculo y tampoco se sacrifican nervios.
6. Se puede realizar cierre primario del área donadora si se utiliza un colgajo de menos de 7 cm de ancho.
7. Se puede obtener un colgajo de grandes dimensiones si se utiliza expansión tisular previa.
8. Su disección y levantamiento son rápidos y directos. No se requiere la identificación

del pedículo primario para elevar y utilizar este colgajo.

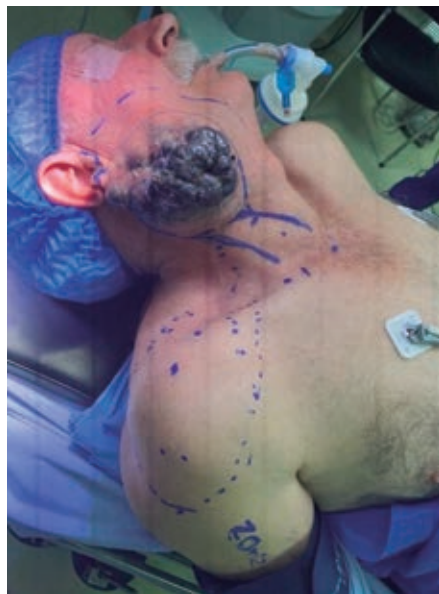9. Si se preservan los nervios supraclaviculares, este colgajo puede ser sensitivo.<sup>1</sup>

### Desventajas

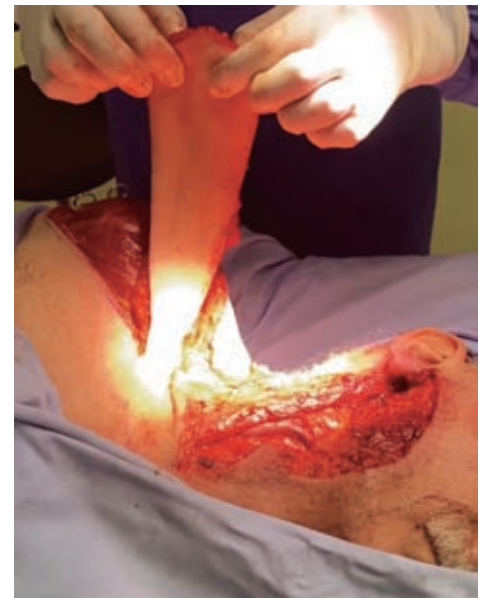1. El aporte sanguíneo de este colgajo puede no estar disponible debido a cirugía previa o radiación. Se puede utilizar angiotomografía o resonancia magnética de forma preoperatoria para corroborar la permeabilidad de los vasos.
2. Colgajos de más de 7 cm de ancho requieren injertos de piel para el cierre del área donadora.
3. La longitud del colgajo está limitada hasta las inserciones del músculo deltoides.
4. Este colgajo no provee piel con barba para la reconstrucción de la región facial inferior o del cuello en hombres.<sup>1</sup>

### Diseño del colgajo

Las referencias anatómicas permiten localizar el pedículo, estas son el músculo esternocleidomastoideo, el trapecio, la clavícula, el músculo deltoides y la vena yugular externa, cuando es posible observarla.<sup>1</sup>



**Figura 4:** Marcaje del colgajo.



**Figura 5:** Colgajo disecado y elevado.

Las dimensiones de la isla de piel del colgajo supraclavicular son de 35 cm de longitud y 12 cm de ancho (para permitir el cierre primario del área donadora el ancho debe ser mayor de 7 cm).<sup>1</sup>

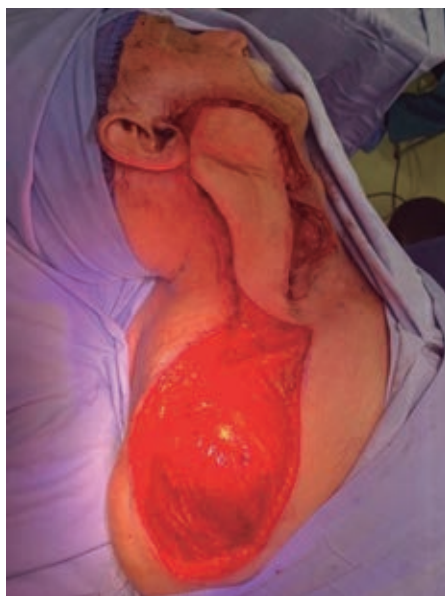### Marcaje del colgajo

Se utiliza ultrasonido Doppler para localizar la arteria supraclavicular dentro del triángulo formado por el músculo esternocleidomastoideo, el músculo trapecio y la clavícula. Se dibuja una elipse de 7 cm de ancho en la región supraclavicular que se extiende sobre la parte medial del hombro hasta donde se identifica la señal del Doppler.<sup>1</sup>

Para la técnica de disección y elevación del colgajo se realiza la incisión según el marcaje del colgajo, excepto en la porción proximal (Figura 4). Esto permite mantener un puente de piel si se requiere o para los ajustes finales, elevar el colgajo una vez que se visualiza el pedículo. El colgajo se diseca de distal a proximal en el plano subfascial, siguiendo la dirección del pedículo (Figura 5). Se pueden observar perforantes provenientes del músculo deltoides, las cuales se permiten seccionar ya que no se requieren para la perfusión del colgajo. La disección se realiza rápidamente hasta llegar

a la zona de la señal del Doppler. Es común observar el pedículo axial supraclavicular 8 cm distal a la zona de la señal del Doppler mientras se eleva el colgajo. Se deben preservar las ramas nerviosas que se encuentren durante la disección para mantener la sensibilidad de la zona; sin embargo, se deben seccionar estas ramas nerviosas si impiden o dificultan la rotación o transposición del colgajo. Una vez que el pedículo es identificado se puede completar la incisión de la piel y a continuación realizar la rotación o transposición del colgajo (Figura 6).<sup>1</sup>

Para realizar modificaciones al colgajo, se puede desepitelizar cualquier porción que va a ser tunelizada. Se puede desepitelizar la totalidad si se utiliza para recuperar volumen o rellenar alguna zona. Es posible prefabricar este colgajo previo a su transferencia en los casos en los que es necesaria una reconstrucción dual en capas o una superficie mucosalizada. Se puede aumentar el volumen de piel disponible mediante expansión del colgajo.<sup>1</sup> Se han descrito muchas variaciones del colgajo con el fin de extender su territorio hacia la espalda,<sup>9-12</sup> el hombro,<sup>2,13,14</sup> o el tórax,<sup>15</sup> para obtener colgajos de gran tamaño y así reconstruir defectos grandes por secuelas de quemaduras,<sup>2,11,12,15-17</sup> noma<sup>18,19</sup> y cáncer de cabeza y cuello.<sup>2,13</sup>



**Figura 6:** Colgajo transpuesto al defecto después de la resección del tumor.

### Cierre del sitio donador

El defecto del área donadora se puede cerrar de forma primaria en aquellos colgajos de espesor menor de 7 cm, por medio de disección de la piel de la zona aledaña; tener cuidado de no afectar el área del colgajo deltopectoral y las perforantes de la arteria mamaria interna.

Para aquellos colgajos de mayor espesor o cuando no se puede cerrar el defecto resultante de forma primaria, se recomienda utilizar injerto de piel. La expansión tisular puede evitar el uso de injertos de piel para cerrar el defecto cuando se ocupan colgajos grandes.<sup>1</sup>

Sugerencias para mejorar los resultados y evitar complicaciones

1. Considerar realizar una cirugía secundaria para liberar el colgajo y fijarlo si este se tuneliza y se comprime del pedículo.
2. Utilizar monopolar y Doppler cuando se esté realizando la disección final alrededor del pedículo. No esqueletizar los vasos supraclaviculares cuando se realice un colgajo libre.
3. Es un colgajo de corte sobre la marcha y el pedículo supraclavicular no necesita ser visualizado para elevar el colgajo. Una vez que el colgajo ha sido elevado lo suficiente para realizar la reconstrucción no se necesita más disección.
4. Evitar remodelar aquellos pliegues de rotación que se forman en la base del colgajo hasta cumplir al menos cuatro meses de postoperado, debido a que se puede comprometer la vascularidad del colgajo.
5. Algunos autores recomiendan realizar una angiografía previa a la cirugía, para constatar la localización y el estado del pedículo del futuro colgajo.
6. Tener una adecuada planeación preoperatoria con el equipo de cirugía oncológica de cabeza y cuello.<sup>1,5</sup>

### CONCLUSIONES

El colgajo supraclavicular debe ser considerado como un caballo de batalla dentro de la cirugía reconstructiva de la cara y cuello debido a que

ofrece ventajas importantes en cuanto a técnica quirúrgica más fácil, menor tiempo operatorio y menor costo para el paciente en comparación con un procedimiento microquirúrgico con colgajo libre, que además ofrece similares resultados, versatilidad y menor morbilidad.

Este colgajo es aplicable a pacientes de todas las edades, especialmente aquellos con comorbilidades que limitan llevar a cabo una reconstrucción más compleja que requiera un tiempo quirúrgico más prolongado. Además, puede ser tomado en cuenta como la primera alternativa para reconstrucción facial secundaria a la resección de tumores o lesiones, reconstrucción del contorno facial, reconstrucción de defectos intraorales, defectos de esófago y en el tratamiento de cicatrices o bridas en cuello como secuelas de quemaduras.

Sus principales puntos a favor son: que es un colgajo delgado bien vascularizado con un color de piel que coincide con el color de la piel de la cara y cuello y que permite el cierre primario del defecto resultante del área donadora con una mínima morbilidad.

#### REFERENCIAS

1. Zenn MR. Flaps and Reconstructive Surgery. En: *Supraclavicular Artery Flap*. Vol 1. 2nd ed. Elsevier, Edinburgo, Londres, Nueva York, Oxford, Filadelfia, San Luis, Sidney, Toronto, 2017. p. 387-391.
2. Di Benedetto G, Aquinati A, Pierangeli M, Scalise A, Bertani A. From the "charretera" to the supraclavicular fascial island flap: revisitation and further evolution of a controversial flap. *Plast Reconstr Surg*. 2005; 115 (1): 70-76.
3. DiBenedetto G, Aquinati A, Balercia P, Förlini W, Bertani A. Supraclavicular island fascial flap in the treatment of progressive hemifacial atrophy. *Plast Reconstr Surg*. 2008; 121: 247-250.
4. Abe M, Murakami G, Abe S, Sakakura I, Yajima I. Supraclavicular artery in Japanese: An anatomical basis for the flap using a pedicle containing a cervical, non perforating cutaneous branch of the superficial cervical artery. *Okajimas Polia Anat Jpn*. 2000; 77: 149-154.
5. Topalan M, Guven E, Demirtas Y. Hemifacial resurfacing with prefabricated induced expanded supraclavicular skin flap. *Plast Reconstr Surg*. 2010; 125: 1429.
6. Cordova A, Pirrello R, D'Arpa S, Jeschke J, Brenner E, Moschella F. Vascular anatomy of the supraclavicular area revisited: feasibility of the free supraclavicular perforator flap. *Plast Reconstr Surg*. 2008; 122 (5): 1399-1409.
7. Anand A, Tram E, Hasney C, Friedlander P, Chiu E. Oropharyngeal Reconstruction using the supraclavicular artery island flap: a new flap alternative. *Plast Reconstr Surg*. 2012; 129 (2): 438-441.
8. Chiu E, Liu P, Friedlander P. Supraclavicular artery island flap for head and neck oncologic reconstruction: indications, complications, and outcomes. *Plast Reconstr Surg*. 2009; 124 (1): 115-123.
9. Demergasso F, Piazza MV. Trapezius myocutaneous flap in reconstructive surgery for head and neck cancer: an original technique. *Am J Surg*. 1979; 138 (4): 533-536.
10. Haas F, Weiglein A, Schwarzl F, Scharnagl E. The lower trapezius musculocutaneous flap from pedicled to free flap: anatomical basis and clinical applications based on the dorsal scapular artery. *Plast Reconstr Surg*. 2004; 113 (6): 1580-1590.
11. Hyakusoku H, Takizawa Y, Murakami M, Gao JH, Takekoshi A, Fumiiri M. Versatility of the free or pedicled superficial cervical artery skin flaps in head and neck burns. *Burns*. 1993; 19 (2): 168-173.
12. Ogawa R, Murakami M, Vinh VQ, Hyakusoku H. Clinical and anatomical study of superficial cervical artery flaps: retrospective study of reconstructions with 41 flaps and the feasibility of harvesting them as perforator flaps. *Plast Reconstr Surg*. 2006; 118 (1): 95-101.
13. Mathes SJ, Vasconez LO. The cervicohumeral flap. *Plast Reconstr Surg*. 1978; 61 (1): 7-12.
14. Pallua N, Magnus-Noah E. The tunneled supraclavicular island flap: an optimized technique for head and neck reconstruction. *Plast Reconstr Surg*. 2000; 105 (3): 842-851.
15. Chin T, Ogawa R, Murakami M, Hyakusoku H. An anatomical study and clinical cases of 'super-thin flaps' with transverse cervical perforator. *Br J Plast Surg*. 2005; 58 (4): 550-555.
16. Mutter TD. Case of deformity from burns relieved by operation. *Am J Med Sci*. 1842.
17. Pallua N, Machens HG, Rennekampff O, Becker M, Berger A. The fasciocutaneous supraclavicular artery island flap for releasing postburn mentosternal contractures. *Plast Reconstr Surg*. 1997; 99 (7): 1878-1884.
18. Hartman EH, Van Damme PA, Sauter H, Suominen SH. The use of the pedicled supraclavicular flap in noma reconstructive surgery. *J Plast Reconstr Aesthet Surg*. 2006; 59 (4): 337-342.
19. Heitland AS, Pallua N. The single and double-folded supraclavicular island flap as a new therapy option in the treatment of large facial defects in noma patients. *Plast Reconstr Surg*. 2005; 115 (6): 1591-1596.

**Conflicto de intereses:** los autores declaran no tener conflicto de intereses.

Correspondencia:

Dr. J. David Serrano-Andrade

E-mail: davidsserranoandrade@gmail.com





## CASO CLÍNICO

doi: 10.35366/116900



# Colgajo libre anterolateral de muslo para salvamento en quemadura eléctrica del antebrazo

Anterolateral thigh free flap for forearm salvage in an electrical burn

Dr. Ignacio Lugo Beltrán,\* Dra. Fanny Stella Herrán-Motta,‡ Dra. Carolina García-Zavala,§  
Dr. Jorge Said Haro-Cruz¶

### Palabras clave:

quemaduras, colgajos libres, colgajo de perforante, antebrazo, muslo, salvamento de extremidad

### Keywords:

burns, free tissue flaps, perforator flaps, forearm, thigh, limb salvage

### RESUMEN

Las quemaduras y lesiones en mano representan entidades patológicas con una alta morbilidad. Las manos se ven afectadas hasta en 70% de los casos en grados variables. Las quemaduras eléctricas de alto voltaje conllevan un pronóstico particularmente pobre para la función y la viabilidad de la extremidad torácica. La reconstrucción del miembro torácico que sufrió una quemadura eléctrica continúa siendo un reto para los cirujanos plásticos, dada la limitada disponibilidad de tejido local, la extensión del daño a tejidos profundos y la posibilidad de un compromiso de los vasos receptores en el caso de que se usen colgajos libres. Los colgajos basados en perforantes ampliaron las opciones reconstructivas disponibles para proveer una cobertura cutánea eficiente, con poca morbilidad del sitio donador, permitiendo su uso en casos seleccionados como medida de salvamento de la extremidad, evitando así las secuelas funcionales y psicosociales asociadas a la amputación. Presentamos el caso de un hombre de 44 años con una afección significativa del antebrazo, en quien se realizó un colgajo microquirúrgico anterolateral de muslo con adecuada evolución y preservación de la extremidad.

### ABSTRACT

Burns and hand injuries represent pathological entities with a high morbidity. There is a varying degree of hand involvement in as many as 70% of cases. High voltage burns in the upper extremity have a particularly poor prognosis for both the function and viability of the limb. Reconstruction of an arm with electrical burns continues to pose a challenge for plastic surgeons due to the limited availability of neighboring tissue, injury to deep tissues and the possibility of receptor blood vessel compromise in case of free flap usage. Perforator flaps have expanded the array of options available providing adequate cutaneous cover, with low morbidity in the donor area, allowing limb salvage in selected cases, sparing the patient the functional and psychosocial effects associated with limb amputation. We present the case of a 44-year-old male with significant forearm compromise, which was reconstructed with a free anterolateral thigh flap, with a favorable clinical evolution and whose arm was preserved.

\*Jefe del Servicio de Cirugía Plástica y Reconstructiva. ORCID: 0009-0000-7235-093X

‡ Profesor titular del curso de Cirugía Plástica y Reconstructiva. ORCID:

0000-0002-8906-7441

§ Médico residente de Cirugía Plástica y Reconstructiva. ORCID: 0009-0005-6633-493X

¶ Servicio de Cirugía Plástica y Reconstructiva. ORCID: 0000-0001-9069-1578

Centro Médico Nacional «20 de noviembre», ISSSTE.

Recibido: 18 enero 2024  
Aceptado: 14 mayo 2024

## INTRODUCCIÓN

Las quemaduras y las lesiones en mano representan entidades patológicas con una alta morbilidad, no solo para el paciente, sino también para el sistema de salud. Pese a que las manos representan únicamente entre 3 y 5% de la superficie corporal total, suelen presentar

algún grado de afección en 40 a 70% de los casos de quemaduras.<sup>1</sup>

Desde su primera descripción, en 1879 en Francia, las quemaduras eléctricas han pasado a convertirse en la causa más común de lesión relacionada al trabajo en países en vías de desarrollo.<sup>2</sup> Este tipo de lesiones representa 3-4% de los ingresos a unidades de quemados,

**Citar como:** Lugo BI, Herrán-Motta FS, García-Zavala C, Haro-Cruz JS. Colgajo libre anterolateral de muslo para salvamento en quemadura eléctrica del antebrazo. *Cir Plast.* 2024; 34 (2): 57-61. <https://dx.doi.org/10.35366/116900>



siendo el principal sitio afectado la extremidad superior, con una prevalencia estimada entre 70 y 80% de los casos.<sup>3,4</sup>

En Estados Unidos, se estima que hasta 40% de los pacientes con antecedente de quemadura eléctrica fallece, representan aproximadamente 1,000 defunciones por año y corresponden a 6% de las muertes laborales.<sup>4,5</sup> Algunos autores estiman que 95% de este tipo de lesiones se producen por la exposición repetitiva a actividades de riesgo.<sup>6</sup> Las quemaduras de más de 1,000 voltios son consideradas de alto voltaje, presentan una afección significativa de tejidos profundos y el miocardio.<sup>4</sup>

Fisiopatológicamente, el daño tisular es secundario al calor producido por la resistencia que presentan los tejidos al paso de la corriente. Esta resistencia no es igual en todos los tejidos, se incrementa de manera progresiva de acuerdo con su densidad, siendo menor en nervios y vasos sanguíneos, mientras que presenta su mayor valor en el hueso.<sup>4,7</sup> Dados estos mecanismos, los daños secundarios a este tipo de quemaduras pueden no ser evidentes de inmediato, teniendo una mayor repercusión que el resto de las lesiones térmicas. Partiendo de este hecho, es entendible que las quemaduras eléctricas sean la causa más frecuente de amputaciones en las unidades de quemados.<sup>7,8</sup> Las tasas de amputación en pacientes con quemaduras eléctricas oscilan entre 24 y 49% en países desarrollados, mientras que en aquellos en vías de desarrollo se han reportado cifras elevadas 60%.<sup>9,10</sup> Las amputaciones causan un gran impacto a nivel físico, emocional, familiar y social. La pérdida de una extremidad genera un duelo que puede repercutir en la salud psicológica, principalmente durante los primeros dos años posteriores a la quemadura, se asocia a una alta incidencia de cuadros de ansiedad y/o depresión.<sup>11</sup>

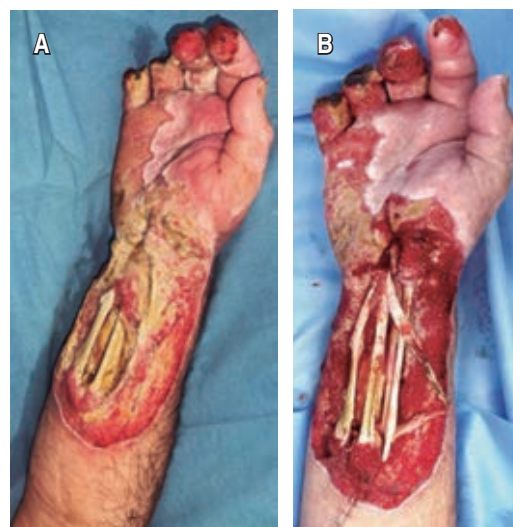Gracias a los avances en la cirugía reconstructiva como el uso de colgajos libres y colgajos perforantes, cada vez son más los casos en los que, pese a la extensión del daño, es posible ofrecer opciones de reconstrucción o salvamento, evitando al paciente la pérdida ya sea total o parcial de la extremidad, disminuyendo tanto la morbilidad como el estigma posterior a la quemadura y favoreciendo así la reintegración social y laboral del paciente.<sup>5,7</sup>

En 1984 Song y colaboradores describieron, por primera vez, el colgajo anterolateral de muslo, el cual es un colgajo basado en perforantes altamente versátiles que ha ganado popularidad en la reconstrucción de defectos de tejidos blandos tanto regionales como a distancia. Este colgajo puede proporcionar músculo, fascia, piel o una combinación de estos, con poca morbilidad tanto funcional como estética. Asimismo, tanto las dimensiones como el grosor del colgajo pueden adaptarse de acuerdo con el sitio receptor, lo que provee al cirujano con una excelente opción reconstructiva para una gran variedad de defectos.<sup>12</sup>

Presentamos el caso de un paciente con una afección importante del miembro superior distal derecho secundaria a quemadura eléctrica, en quien se realizó la reconstrucción de tejidos blandos con un colgajo anterolateral de muslo, como medida de salvamento de extremidad.

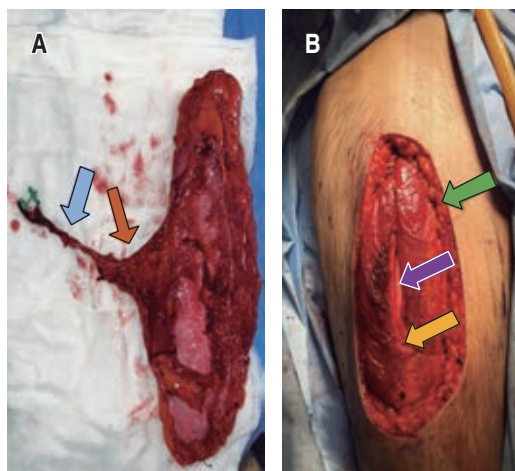
## CASO CLÍNICO

Hombre de 44 años con antecedente de hábito tabáquico activo a expensas de 10 cigarrillos

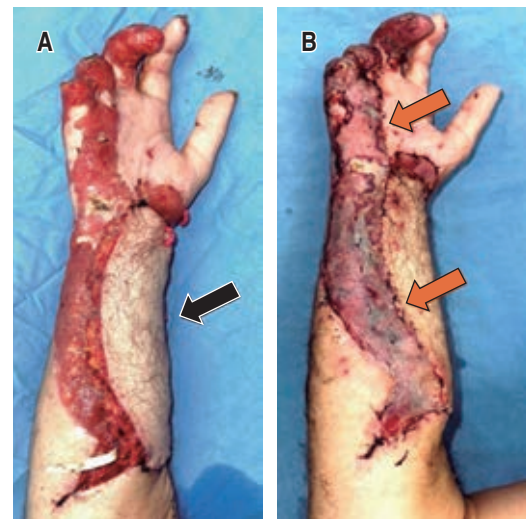


**Figura 1:** A) Área cruenta en cara volar de los dos tercios distales del antebrazo derecho, de aproximadamente 20 × 10 cm con bordes irregulares, exposición muscular y tendinosa, abundante fibrina, tejido desvitalizado y exudado seropurulento. En la mano se observa un área cruenta de predominio cubital, con ausencia de falange media y distal de los cuarto y quinto dedos. B) Defecto posterior al primer aseo quirúrgico.

al día y abuso de sustancias. Inició su padecimiento al ser encontrado inconsciente por terceras personas cerca de las instalaciones eléctricas de su domicilio, con quemadura del miembro torácico derecho y un tiempo de evolución desconocido. Fue enviado a un hospital regional, donde realizaron aseo quirúrgico y fasciotomía del antebrazo derecho, así como liberación del túnel del carpo. Presentó una evolución tórpida de la extremidad, por lo que siete días después de su ingreso se amputaron parcialmente los dedos cuarto y quinto; fue referido posteriormente a nuestra unidad. A su arribo, el paciente presentaba un área cruenta en la cara volar de los dos tercios distales del antebrazo derecho, con exposición tanto muscular como tendinosa (*Figura 1*). Al ultrasonido Doppler, el paciente mostraba flujos vasculares tanto a nivel cubital como radial, por lo que se planteó la cobertura con un colgajo libre. Se realizó una serie de tres lavados quirúrgicos con colocación y recambio de terapia de presión negativa, seguido de la cobertura del defecto en dos tiempos, posteriormente se inició con la realización de un colgajo libre de muslo anterolateral. En dicho procedimiento se



**Figura 2:** **A)** Colgajo anterolateral de muslo con componente cutáneo, tejido celular subcutáneo y fascial. Puede observarse una perforante con trayecto intramuscular (flecha naranja), la cual se disecó hasta obtener la longitud deseada de la rama descendente de la arteria femoral circunfleja lateral (flecha azul). **B)** Sitio donador, se observan el recto femoral (flecha verde), el vasto lateral (flecha amarilla) y el septum intermuscular (flecha morada).



**Figura 3:** **A)** Postoperatorio inmediato de la cobertura del defecto volar con colgajo libre (flecha negra). **B)** Aplicación de injerto cutáneo de espesor parcial (flechas naranjas) en áreas cruentas remanentes siete días después del colgajo. No hay cambios de coloración u otros datos de compromiso vascular en el colgajo.

comenzó con la preparación del sitio receptor, disecando la arteria radial derecha y dos venas concomitantes. Posteriormente se incidió en el muslo derecho en el punto medio de una línea trazada desde la espina iliaca anterosuperior hacia la porción superolateral de la rótula. Se disecó por planos hasta alcanzar el septum intermuscular entre el recto femoral y el vasto lateral. Se localizó una perforante de calibre adecuado y se rastreó hasta la rama descendente de la arteria circunfleja femoral lateral hasta obtener un pedículo suficientemente largo para la microanastomosis en el sitio receptor. Se continuó con la disección de una isla cutánea de  $6 \times 18$  cm y el resto de los componentes del colgajo, elevándolo hacia el antebrazo derecho, realizando una anastomosis término-lateral arterial y dos anastomosis término-terminales venosas (*Figura 2*). Debido al mecanismo de la quemadura y los antecedentes del paciente, se optó por diferir la cobertura cutánea restante una semana, con la aplicación de injertos cutáneos autólogos de espesor parcial en las áreas cruentas remanentes, una vez que se evidenció la adecuada evolución del colgajo en el periodo postquirúrgico (*Figura 3*).

## DISCUSIÓN

Las quemaduras eléctricas presentan una caracterización distinta entre lo que se consideran países de primer mundo y países en vías de desarrollo. De acuerdo con Ghandi y colaboradores, en países de una demografía similar a la nuestra, este tipo de quemaduras afecta predominantemente al género masculino en la cuarta década de la vida, lo cual se explica por un origen laboral en hasta 67% de estas lesiones, con un involucro promedio de 20% de la superficie corporal total. Setenta por ciento de los pacientes, aproximadamente, sufrió lesiones de alto voltaje, con tasas de amputación cercanas a 40%, lo que corresponde con reportes similares en nuestro país, donde las tasas de amputación rondan 38%, pero pueden ser tan elevadas como 61% de los casos.<sup>10,13</sup>

La reconstrucción de las extremidades, posterior al trauma eléctrico, ha sido un área de reto para los cirujanos reconstructivos desde el inicio de la práctica, particularmente al hablar del tercio distal de las extremidades, dada la ausencia de tejidos locales disponibles, el menor calibre de los vasos terminales y el daño progresivo asociado al trauma eléctrico, el cual puede no ser evidente en toda su extensión durante la atención inicial.

La gama de opciones reconstructivas se expandió al incorporar el uso de colgajos microquirúrgicos en la segunda mitad de la década de 1970. Actualmente, las principales indicaciones para el uso de colgajos microquirúrgicos en pacientes quemados son la preservación o restauración de la función, la cobertura de estructuras nobles expuestas (vasos, nervios, huesos, tendones, articulaciones) y el salvamento de una extremidad en riesgo inminente de amputación, siendo esta última la más asociada con las quemaduras eléctricas.<sup>14</sup> La recomendación en el contexto de quemaduras eléctricas es utilizar un vaso receptor situado al menos 3 cm proximales al sitio de lesión, para disminuir el riesgo de fallo del colgajo.<sup>15</sup>

Con respecto al momento idóneo para la reconstrucción de una quemadura con un colgajo microvascular, algunos autores clasifican el periodo de reconstrucción en tres categorías: inmediata (< 5 días), temprana (5-21 días) y tardía (> 21 días), asociando tasas más altas de

fallo a las reconstrucciones realizadas en el periodo temprano en el contexto de quemaduras no eléctricas.<sup>15</sup> No obstante, centrándonos en el contexto de una quemadura eléctrica y su evolución progresiva, algunas series reportan mayor morbilidad en las reconstrucciones efectuadas antes del día 45 postquemadura, como es el caso de Baumeister y colaboradores, mientras que otros autores argumentan en favor de la reconstrucción temprana, particularmente al encontrar exposición de estructuras nobles e inminencia de amputación. Aunque el daño progresivo asociado a la lesión eléctrica es un factor que hay que considerar, el periodo idóneo para la reconstrucción con colgajo libre en quemaduras eléctricas permanece en un punto de debate, dadas las limitadas series al respecto.<sup>14</sup>

El colgajo anterolateral de muslo ofrece una herramienta sumamente versátil al diseñarse como un colgajo compuesto, con la capacidad de cerrar defectos extensos, así como ser utilizado a modo de colgajo de flujo para reparar arterias axiales dañadas y restablecer la circulación. Esto ha causado que algunos autores lo mencionen como la opción más frecuentemente utilizada en sus series.<sup>16</sup>

## CONCLUSIÓN

Las quemaduras eléctricas son un problema de salud pública, que además del riesgo de mortalidad, pueden generar secuelas invalidantes funcionales y estéticas, con afección en los entornos psicológico, social, familiar y laboral. Estas secuelas son de un grado variable y pueden persistir de por vida.

La elección de la técnica para la reconstrucción y salvamento de la mano dependerá principalmente de la magnitud del defecto y la morbilidad de la técnica considerada. En el caso previamente descrito, el colgajo anterolateral de muslo proporcionó una opción reconstructiva de baja morbilidad funcional para el paciente, proveyendo una adecuada cobertura del defecto y evitando la amputación de la extremidad torácica. Pese al pobre pronóstico funcional, el paciente pudo mantener una extremidad torácica íntegra, con una porción distal con función de pinza rudimentaria que le permitió así contar con suficiente independen-

cia para realizar actividades de la vida diaria, como vestirse, alimentarse y conducir, además de brindarle la capacidad de reintegrarse a sus ámbitos laboral y social, evitando el impacto psicosocial asociado a la pérdida de una extremidad.

## REFERENCIAS

1. McNamara CT, Iorio ML, Greyson M. Concepts in soft-tissue reconstruction of the contracted hand and upper extremity after burn injury. *Front Surg*. 2023; 3 (10): 1118810
2. González-Castro LF, Ávila-Vargas SV, Quezada-Rueda JT, Vivas-García SM. Fisiopatología de las quemaduras eléctricas: artículo de revisión. *Rev Chil Anest*. 2019; 48: 115-122
3. Monga K, Goil P. Single-stage composite reconstruction of complex electrical burn defects by microvascular techniques - A prospective study. *Ann Burns Fire Disasters*. 2021; 34 (1): 75-82
4. Arnoldo BD, Hunt JL, Sterling JP, Purdue GF. Electrical injuries. In: Herndon DN. Total burn care. 4th ed. *W.B. Saunders*; 2012. p. 433-439
5. Vogt PM, Niederbichler AD, Jokuszies A. Electrical injury: reconstructive problems. In: Herndon DN. Total burn care. 4th ed. *W.B. Saunders*; 2012. p. 441-448
6. Moctezuma-Paz LE, Páez-Franco I, Jiménez-González S, Miguel-Jaimes KD, Foncerrada-Ortega G, Sánchez-Flores AY et al. Epidemiología de las quemaduras en México. *Rev Esp Med Quir*. 2015; 20: 78-82
7. Baumeister S, Koller M, Dragu A, Germann G, Sauerbier M. Principles of microvascular reconstruction in burn and electrical burn injuries. *Burns*. 2005; 31 (1): 92-98
8. Muñoz CD, Cabrera ME. Reconstrucción de miembro superior posterior a lesión catastrófica por quemadura. *Cambios Rev Med*. 2018; 17 (2): 77-82
9. Guo Y, Liu X, Chen L. Treating hand high-voltage electrical burn by combination of radial artery perforator flap, artificial dermis, and vacuum sealing drainage. *Plast Reconstr Surg Glob Open*. 2023; 11 (11): e5397
10. Torres PRS, Herrán FS. Incidencia de amputación de extremidades secundaria a quemadura eléctrica en la Unidad de Quemados del Centro Médico Nacional «20 de Noviembre» ISSSTE. *Cir Plast*. 2014; 24 (2): 75-81
11. Font-Jiménez I, Llauradó-Serra M, Pallarés-Martí A, García-Hedrerera F. Factores psicosociales implicados en la amputación. Revisión sistemática de la literatura. *Aten Primaria*. 2016; 48 (3): 207-210
12. Masia J, Vives L. Colgajo anterolateral del muslo: anatomía quirúrgica, técnica de disección y aplicaciones clínicas. *Cir Plast Iberolatinoam*. 2006; 32 (4): 269-279
13. Gandhi G, Parashar A, Sharma RK. Epidemiology of electrical burns and its impact on quality of life - the developing world scenario. *World J Crit Care Med*. 2022; 11 (1): 58-69
14. Castro JC, Coltro PS, Millan LS, Correa FB, Farina-Junior JA. Early application of microsurgical flaps in the electric burns of extremities: a two institutional case series. *J Burn Care Res*. 2018 23; 39 (6): 1037-1042
15. Hsiao YC, Yang JY, Chang CJ, Lin CH, Chang SY, Chuang SS. Flow-through anterolateral thigh flap for reconstruction in electrical burns of the severely damaged upper extremity. *Burns*. 2013; 39 (3): 515-521
16. Ziegler B, Hundeshagen G, Warszawski J, Gazyakan E, Kneser U, Hirche C. Implementation and validation of free flaps in acute and reconstructive burn care. *Medicina*. 2021; 57 (7): 718

**Conflicto de intereses:** los autores refieren no tener conflicto de intereses.

Correspondencia:  
**Dra. Carolina García-Zavala**  
 E-mail: carogaza19@gmail.com



## CASO CLÍNICO

doi: 10.35366/116901



# El arte de la reconstrucción palpebral en pacientes pediátricos: colgajo palpebral rotacional de Mustardé en coloboma palpebral

The art of eyelid reconstruction in pediatric patients: Mustardé eyelid switch flap in upper eyelid coloboma

Dr. Lauro Arturo Villarreal-Reyes,\* Dr. Eduardo Javier Alanís-Garza,†  
Dr. Francisco Miguel Rosales-Bañuelos,§ Dr. Jair Maldonado-Aparicio,§  
Dr. Armando Zúñiga-Domínguez¶

### Palabras clave:

coloboma palpebral,  
colgajo rotacional  
de Mustardé,  
reconstrucción  
palpebral, cirugía  
plástica ocular

### Keywords:

eyelid coloboma,  
Mustardé eyelid  
switch flap, eyelid  
reconstruction, ocular  
plastic surgery

### RESUMEN

La reconstrucción palpebral es un tema imperativo en la cirugía plástica ocular, ya que tiene un impacto tanto funcional como estético. El coloboma palpebral se caracteriza por un cierre defectuoso durante el desarrollo embrionario. Puede afectar el párpado superior y es más común en la porción media; está asociado con malformaciones craneofaciales y puede tener implicaciones graves en la visión y la conservación del órgano. Presentamos el caso de un niño de 4 años con coloboma unilateral del párpado superior izquierdo que compromete 70% de su totalidad. Se decidió realizar una cirugía en dos tiempos utilizando un colgajo de párpado inferior para lograr resultados funcionales y estéticos óptimos. Cursó con un postoperatorio sin complicaciones con posterior valoración por genética médica para un estudio cromosómico. Es importante abordar cada caso de reconstrucción palpebral considerando la edad del paciente, los tejidos involucrados y el porcentaje de afectación del párpado. La elección adecuada de técnicas quirúrgicas, como el colgajo palpebral rotacional de Mustardé, puede preservar la anatomía palpebral, pero se deben tener en cuenta las posibles complicaciones, especialmente en pacientes pediátricos.

### ABSTRACT

Eyelid reconstruction is a crucial issue in ocular plastic surgery as it has both a functional and an aesthetic impact on patients. Palpebral coloboma is a congenital anomaly characterized by defective closure during embryonic development. It can affect the upper eyelid and is more common in the middle portion. Furthermore, it is associated with craniofacial malformations and can have serious implications for vision and eye preservation. We present the case of a 4-year-old boy with a unilateral coloboma comprising 70% of the left upper eyelid. A two-stage surgery using a lower eyelid flap was performed to achieve optimal functional and aesthetic outcomes. The patient had an uneventful postoperative and was later referred to Medical Genetics for a chromosome study. It is important to approach each case of eyelid reconstruction individually, considering the patient's age, the tissues involved, and the percentage of the eyelid affected. The appropriate choice of surgical techniques, such as the Mustardé rotational flap, can preserve eyelid anatomy; but, potential complications must be considered, especially in pediatric patients.

\* Jefe del Servicio de Oftalmología. Centro Médico Nacional Noreste, Instituto Mexicano del Seguro Social (IMSS) Monterrey, Nuevo León, México.

† Médico residente de Oftalmología. Departamento de Oftalmología, Centro Médico Nacional Noreste, IMSS, Monterrey, Nuevo León, México. Departamento de Ciencias Clínicas, División de Ciencias de la Salud, Universidad de Monterrey, Monterrey, N.L. México.

## INTRODUCCIÓN

La reconstrucción palpebral es un tema de suma importancia dentro de la cirugía plástica ocular, debido a su papel tanto funcional

como estético para el paciente. El plan quirúrgico dependerá del párpado afectado (superior o inferior), la porción afectada (lamela anterior o posterior) y el porcentaje de tejido afectado: menos de 25, 25 a 50% y más del 50%.<sup>1,2</sup>

**Citar como:** Villarreal-Reyes LA, Alanís-Garza EJ, Rosales-Bañuelos FM, Maldonado-Aparicio J, Zúñiga-Domínguez A. El arte de la reconstrucción palpebral en pacientes pediátricos: colgajo palpebral rotacional de Mustardé en coloboma palpebral. *Cir Plast.* 2024; 34 (2): 62-66. <https://dx.doi.org/10.35366/116901>



§ Médico residente Oftalmología. Departamento de Oftalmología, Centro Médico Nacional Noreste, IMSS, Monterrey, Nuevo León, México.  
 ¶ Médico adscrito al Departamento de Cirugía Plástica y Reconstructiva, Hospital General Regional No. 66, IMSS. Ciudad Juárez, Chihuahua, México.

Recibido: 07 septiembre 2023  
 Aceptado: 04 marzo 2024

Uno de los desafíos en la cirugía palpebral reconstructiva es el coloboma palpebral, el cual es causado por el defecto en la migración y/o proliferación de células epiteliales durante el desarrollo en la séptima y octava semana gestacional. Aunque la incidencia es baja, es importante su manejo debido al mal pronóstico visual.<sup>3,4</sup>

El uso del colgajo palpebral rotacional de Mustardé por coloboma palpebral simple en niños, sólo se ha reportado en una ocasión.<sup>5</sup> Esta técnica se ha utilizado para reconstrucciones en síndrome de Fraser por criptoftalmos.<sup>6,7</sup> Presentamos el caso de un paciente pediátrico con coloboma palpebral simple unilateral, que comprometía 70% del párpado superior, al que se le realizó reconstrucción palpebral con esta técnica.

### CASO CLÍNICO

Preescolar de 4 años con coloboma palpebral simple unilateral del párpado superior izquierdo-

do que compromete 70% del total. El paciente fue producto de la tercera gesta, de embarazo normoevolutivo a término. Los antecedentes perinatales fueron normales, salvo la presencia de la lesión palpebral desde el nacimiento. El paciente manifestó desde los primeros meses de vida retraso psicomotor severo, sin un diagnóstico sindromático establecido. Los padres sin antecedentes patológicos de importancia, ni alteraciones oculares, lo mismo que sus dos hermanos.

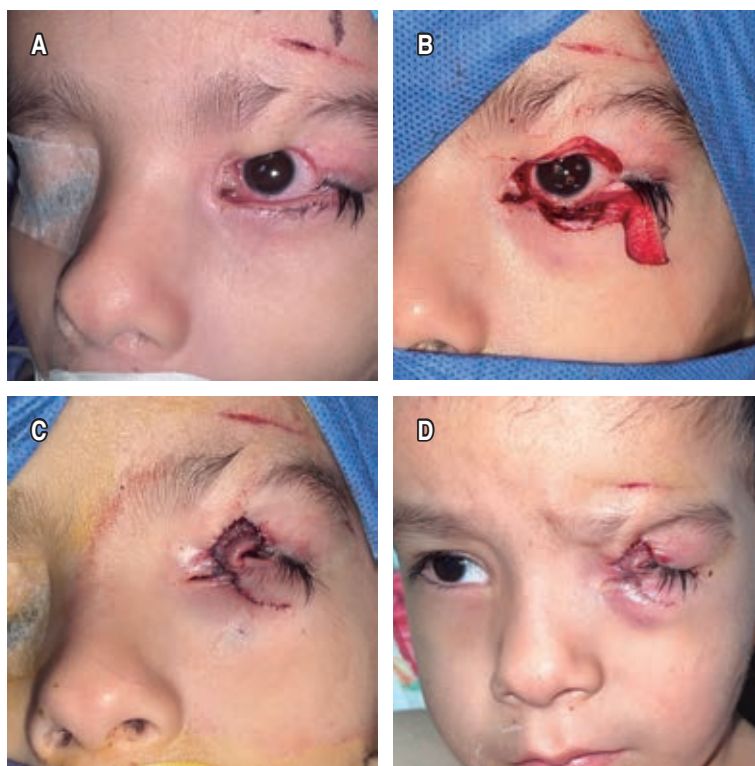
El paciente tiene retraso psicomotor importante por lo que no se obtiene una agudeza visual confiable mayor a la percepción de la luz. En el ojo derecho no hay alteraciones relevantes. A la exploración del ojo izquierdo se encontró coloboma palpebral unilateral superior izquierdo de espesor total, con compromiso de ambas lamelas y margen palpebral de 70%, sin involucro del *punctum* y de canalículo superior. Prueba de ducciones negativa. Por último, se observó la presencia de apéndices en región facial y preauricular.

Se confirmó el diagnóstico clínico de coloboma simple y se planeó una cirugía en dos tiempos, iniciando con un colgajo rotacional de párpado inferior con posterior liberación y colocación de injerto cutáneo.

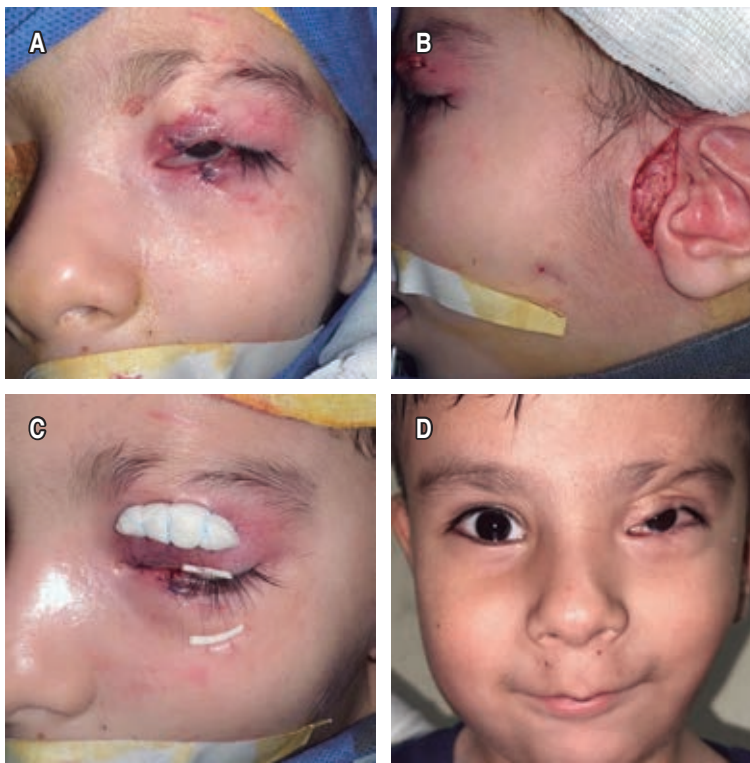Se realizó la primera cirugía iniciando con disección del párpado inferior, dejando de forma permeable su porción lateral (*Figura 1*). Asimismo, se creó un triángulo de Burrow para el avance y así permitir la rotación del colgajo. Se colocaron suturas tipo colchonero marginales a nivel de la línea gris. Se procedió a suturar la porción tarsal y el músculo orbicular con puntos simples con Vicryl 6-0 y el resto de la lamela anterior se suturó con puntos simples con Prolene (*Figura 1*).

En el segundo tiempo quirúrgico, a cuatro semanas de diferencia, se realizó la liberación del colgajo de la porción más proximal del párpado inferior (*Figura 2*) para lograr la mayor porción de tejido al párpado superior. Para completar la lamela anterior del párpado superior y liberar tensiones, se decidió colocar un injerto de espesor total de región preauricular, así como sutura de Frost (*Figura 2*).

Fue referido al departamento de genética médica, quienes solicitaron cariotipo ante la sospecha de manifestaciones de espectro



**Figura 1:** A) Coloboma palpebral superior. B-C) Disección del colgajo con permeabilidad de arcada arterial temporal. D) Postoperatorio primera cirugía.



**Figura 2:** A) Liberación de colgajo. B) Obtención de injerto de espesor total preauricular. C) Colocación de injerto con suturas de Frost. D) Postoperatorio de tres meses.

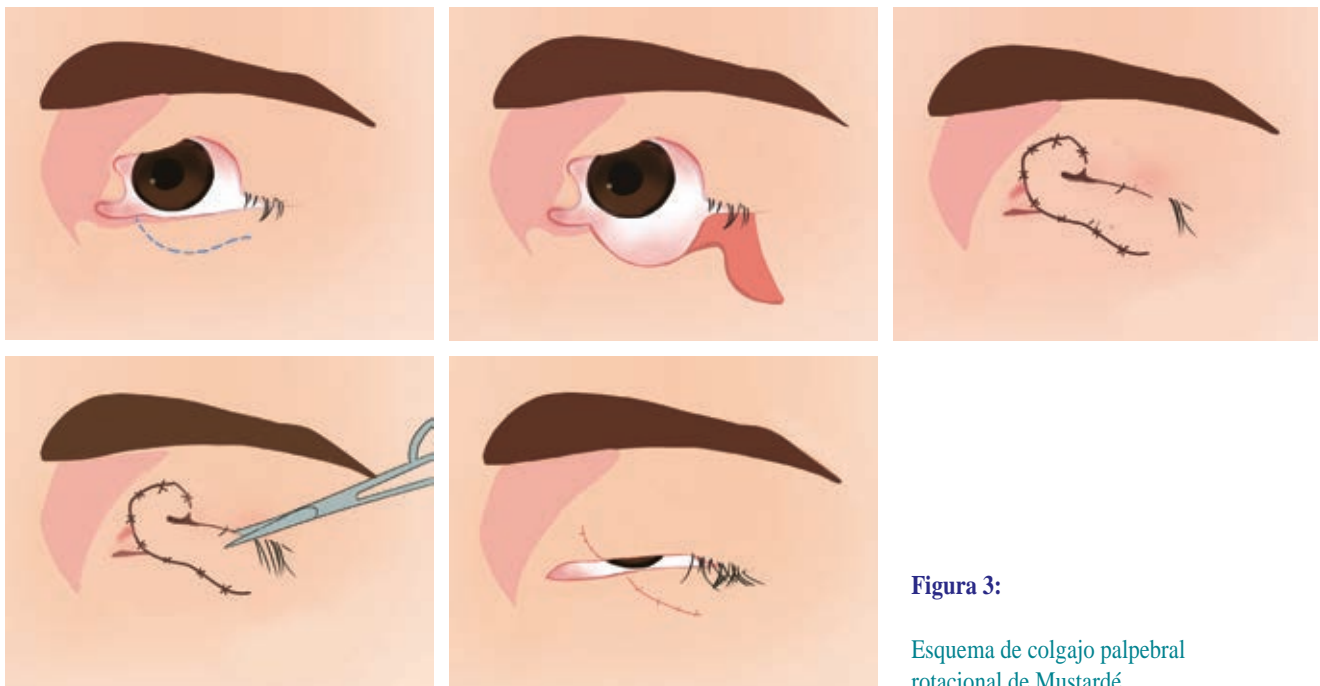
facio-aurículo-vertebral, por antecedentes de retraso en el desarrollo psicomotriz, con un cariotipo de 46 XY sin alteraciones a resolución de 550 bandas. Se brindó consejo genético a los padres.

## DISCUSIÓN

El tratamiento de defectos palpebrales se debe valorar con cautela debido a que se requiere cumplir con los objetivos comentados de la parte funcional y de forma secundaria la cosmética.<sup>1</sup>

La edad del paciente es importante, debido a que las reconstrucciones palpebrales en la población pediátrica son de especial cuidado, ya que los tejidos siguen creciendo y no es posible la reconstrucción a muy temprana edad sin comprometer alguno de los objetivos, función y/o cosmética. La identificación del tejido afectado permite una planeación adecuada de los injertos y/o colgajos a utilizar, así el cirujano debe apegarse siempre a la anatomía funcional para el mejor resultado.

La evaluación del porcentaje de párpado afectado y párpado remanente van de la mano. Las estructuras adyacentes de cada



**Figura 3:**

Esquema de colgajo palpebral rotacional de Mustardé.



párpado pueden ser de ayuda para el avance o liberación del tejido y así lograr otorgar un mayor margen para su corrección. El liberar tensiones sobre los injertos o colgajos ayuda a que no existan factores de falla. Hay que tomar en cuenta el porcentaje de afectación en su eje vertical, principalmente en el párpado superior; esto debido a que el tarso superior es de mayor tamaño y por su estrecha relación con la aponeurosis del elevador del párpado superior.

Los tratamientos sugeridos para la reconstrucción del defecto palpebral en la población pediátrica dependerán del tamaño del defecto y se recomienda realizar el tratamiento hasta los 2 o 4 años, para tener un crecimiento mayor de las lamelas anterior y posterior.<sup>4</sup> Los defectos de más de 50% son los que presentan mayor complejidad y porcentaje de falla. La corrección se hará por medio de colgajos más complejos, como el colgajo de Cutler-Beard, el colgajo de Hughes y el colgajo palpebral rotacional de Mustardé.<sup>8,9</sup>

El colgajo palpebral rotacional de Mustardé, descrito por primera vez en 1971 por John C. Mustardé, se caracteriza por la rotación de 180° del párpado, con permeabilidad de la arteria nutricia, sea medial o lateral (*Figura 3*).<sup>10,11</sup> Este colgajo tiene ventajas sobre el resto, debido a que es un colgajo rotacional que contiene los dos componentes básicos para mantener la anatomía básica palpebral: lamela anterior y lamela posterior. Asimismo, es el único colgajo que incluye margen palpebral con pestañas.<sup>12,13</sup>

Los inconvenientes de este colgajo son que requiere de un segundo tiempo para completar el proceso quirúrgico y en pacientes pediátricos existe riesgo de ambliopía y dependencia funcional en pacientes con ojo único. Asimismo, existe la posibilidad de pérdida de folículos o su atrofia por la nutrición limitada, aunado a que los folículos presentes en el párpado inferior son menores en cantidad. Se puede llegar a utilizar en aquellos pacientes que presenten cierto grado de madarosis, injertos de pestañas o el uso de un análogo de prostaglandina en gel.<sup>14,15</sup> Otro de los inconvenientes, no propiamente del colgajo rotacional, sino más bien de la cirugía en niños es la cicatrización que pudieran llegar a desarrollar.

Creemos que esta técnica es superior al resto de técnicas como el cierre primario o

colgajos de avance que se han reportado en la literatura para la corrección de estos defectos y su desventaja es que comprometen otros tejidos perioculares para su realización, limitando así el uso de estos colgajos en pacientes que continúan en crecimiento. Por último, el colgajo rotacional es el que más se apega a la anatomía y constituye el material perfecto para la reconstrucción, debido a que es el único colgajo que incluye pestañas, lamela anterior y posterior.

## CONCLUSIÓN

La técnica del colgajo palpebral rotacional de Mustardé es una opción eficaz que permite restaurar la función y la estética en pacientes pediátricos con colobomas palpebrales simples.

## AGRADECIMIENTOS

Agradecemos el apoyo del Dr. Manuel Garza de León por sus aportaciones y revisión del trabajo.

## REFERENCIAS

1. Yan Y, Fu R, Ji Q et al. Surgical strategies for eyelid defect reconstruction: A review on principles and techniques. *Ophthalmol Ther.* 2022; 11 (4): 1383-1408.
2. Segal KL, Nelson CC. Periocular reconstruction. *Facial Plast Surg Clin North Am.* 2019; 27 (1): 105-118.
3. Tawfik HA, Abdulhafez MH, Fouad YA. Congenital upper eyelid coloboma: embryologic, nomenclatorial, nosologic, etiologic, pathogenetic, epidemiologic, clinical, and management perspectives. *Ophthalmol Plast Reconstr Surg.* 2015; 31 (1): 1-12.
4. Revere KE, Foster JA, Katowitz JA, Katowitz WR. *Developmental eyelid abnormalities.* In: Katowitz JA, Katowitz WR, ed. Pediatric oculoplastic surgery switzerland. Springer Nature 2018, 311-358.
5. Adegbehingbe BO, Olabanji JK, Adeoye AO. Isolated bilateral upper lid coloboma--a case report. *Niger J Med.* 2005; 14 (2): 224-226.
6. Oliveira JAE de, Leal NL, Sardinha MMS. Eyelid reconstruction of cryptophthalmos in Fraser syndrome: report of two cases. *eOftalmol.* 2022; 8 (3): 74-77.
7. Saleh GM, Hussain B, Verity DH, Collin JRO. A surgical strategy for the correction of Fraser syndrome cryptophthalmos. *Ophthalmology.* 2009; 116 (9): 1707-1712.e1.
8. Ortega JM, Mora ER, Salgado AD, et al. Congenital upper eyelid coloboma: clinical and surgical management. *Case Rep Ophthalmol Med.* 2015; 2015: 286782.
9. Lin LK, Martin J. State of the art in congenital eyelid deformity management. *Facial Plast Surg.* 2016; 32 (2): 142-149.

10. Irvine F, McNab AA. A technique for reconstruction of upper lid marginal defects. *Br J Ophthalmol*. 2003; 87 (3): 279-281.
11. Kuzmanovic Elabjer B, Basic M, Miletic D et al. The new face of the switch flap in the reconstruction of a large upper eyelid defect. *Case Rep Ophthalmol Med*. 2022; 2022: 4159263.
12. Stafanous SN. The switch flap in eyelid reconstruction. *Orbit*. 2007; 26 (4): 255-262.
13. Uemura T, Yanai T, Yasuta M et al. Switch flap for upper eyelid reconstruction—how soon should the flap be divided? *Plast Reconstr Surg Glob Open*. 2016; 4 (4): e695.
14. Morris CL, Stinnett S, Woodward J. The role of bimatoprost eyelash gel in chemotherapy-induced madarosis: an analysis of efficacy and safety. *Int J Trichology*. 2011; 3 (2): 84-91.
15. Chatterjee M, Neema S, Vasudevan B, Dabbas D. Eyelash transplantation for the treatment of vitiligo associated eyelash Leucotrichia. *J Cutan Aesthet Surg*. 2016; 9 (2): 97-100.

**Consentimiento informado:** todos los procesos realizados fueron hechos bajo los estándares éticos y apegados al comité de ética donde se realizaron los procedimientos. Asimismo, se cuenta con el consentimiento informado firmado por los tutores del paciente para el uso exclusivo del presente estudio para el uso del material clínico y fotográfico, tomando en cuenta el correcto manejo del material, presentando confidencialidad del sujeto en cuestión.

**Conflicto de intereses:** los autores declaran no tener conflicto de intereses.

Correspondencia:

**Eduardo Javier Alanís-Garza**

E-mail: [eduardo.alanis@udem.edu](mailto:eduardo.alanis@udem.edu)  
[edu.alanis@icloud.com](mailto:edu.alanis@icloud.com)



## CASO CLÍNICO

doi: 10.35366/116902



# Corrección de unidades cosméticas del polo inferior de la mama mediante colgajos triangulares

Correction of cosmetic units of the lower pole of the breast using triangular flaps

Dr. Francisco Miguel Said-Lemus,\* Dr. Enrique Chávez-Serna,<sup>‡,§</sup>  
Dra. Daniela Téllez-Palacios,<sup>‡,¶</sup> Dra. Valentina Prieto-Vargas<sup>‡,||</sup>

### Palabras clave:

corrección del polo inferior, mastopexia de revisión, pseudoptosis

### Keywords:

lower pole correction, revision mastopexy, pseudoptosis

\* Médico adscrito del Departamento de Cirugía Plástica, Estética y Reconstructiva, Centro Médico American British Cowdray. Ciudad de México, México.

‡ División de Cirugía Plástica y Reconstructiva, Hospital General «Dr. Manuel Gea González». División de estudios de Postgrado, Universidad Nacional Autónoma de México. México.

§ Médico residente de Cirugía Plástica y Reconstructiva. ORCID: 0000-0002-5863-8627

¶ Médico adscrito del Servicio de Cirugía Plástica y Reconstructiva.

|| Médico pasante de Servicio Social en el servicio de Cirugía Plástica y Reconstructiva. ORCID: 0000-0001-9258-2383

Recibido: 21 febrero 2024  
Aceptado: 02 mayo 2024

### RESUMEN

El objetivo de la mastopexia incluye elevar el complejo areola-pezones (CAP), aunque, en algunos casos, se produce un desplazamiento del polo inferior de la mama sin afectar su posición. En esta situación, corregir el polo inferior de la mama al seno es factible sin alterar la altura del complejo areola-pezones siempre que esté dentro de límites aceptables. Este trabajo aborda la corrección del polo inferior de la mama a través del uso innovador de colgajos triangulares en pacientes con antecedentes de cirugía mamaria. Presentamos dos casos clínicos que demuestran la efectividad de esta técnica en la corrección del desplazamiento del polo inferior, que se caracteriza por pseudoptosis y *bottoming out*. El enfoque quirúrgico implica resecar un patrón triangular con extensiones laterales y mediales, lo que permite resecciones significativas de piel, modificación del pliegue inframamario y cambios en el bolsillo del implante sin comprometer la forma y la altura del complejo areola-pezones. La técnica es valiosa en cirugías de revisión donde las pacientes presentan mínima ptosis y exceso de piel en el polo inferior de la mama. Los casos presentados muestran resultados exitosos, enfatizando la importancia de evaluar cuidadosamente las dimensiones anatómicas antes de la corrección. Concluimos que esta técnica ofrece una alternativa prometedora para manejar el desplazamiento del polo inferior en pacientes con cirugías mamarias previas, brindando resultados satisfactorios mientras se preserva la estética natural de la mama.

### ABSTRACT

The goal of mastopexy includes lifting the nipple-areola complex (NAC); although, in some cases there is a displacement of the lower breast pole without affecting the NAC position. In this situation, correcting the lower breast pole is feasible without altering the NAC height as long as it is within acceptable limits. This work addresses the correction of the lower breast pole through the innovative use of triangular flaps in patients with a history of breast surgeries. We present two clinical cases demonstrating the effectiveness of this technique in correcting lower pole displacement, characterized by pseudoptosis, and *bottoming out*. The surgical approach involves resecting a triangular pattern with lateral and medial extensions, allowing significant skin resections, modification of the inframammary fold, and implant pocket changes without compromising the shape and height of the nipple-areola complex. The technique is valuable in revision surgeries where patients exhibit minimal ptosis and excess skin in the lower breast pole. These cases show successful outcomes, emphasizing the importance of evaluating anatomical dimensions carefully before the correction. We concluded that this technique offers a promising alternative for managing lower pole displacement in patients with prior breast surgeries, providing satisfactory results while preserving the natural aesthetics of the breast.

## INTRODUCCIÓN

Las complicaciones después de una cirugía mamaria, en sus diferentes variantes, como mamoplastia o mastopexia, se pueden clasifi-

car como complicaciones relacionadas con el tejido y complicaciones relacionadas con el implante. Las complicaciones relacionadas con el tejido incluyen la ptosis recurrente, cicatrices inaceptables y asimetría del complejo areola-

**Citar como:** Said-Lemus FM, Chávez-Serna E, Téllez-Palacios D, Prieto-Vargas V. Corrección de unidades cosméticas del polo inferior de la mama mediante colgajos triangulares. *Cir Plast.* 2024; 34 (2): 67-71. <https://dx.doi.org/10.35366/116902>



pezón, con tasas aproximadas de 3-5%.<sup>1-3</sup> La contractura capsular sigue siendo la complicación más común relacionada con implantes, con una tasa aproximada de 2-5%.<sup>4</sup>

Las revisiones menores pueden incluir corrección de cicatrices o el uso de injertos de grasa para mejorar la simetría o el contorno.<sup>5</sup> Además, el cambio del tamaño de implante solicitado por la paciente sigue siendo una causa común de revisión. Por lo tanto, es prudente discutir exhaustivamente los objetivos de tamaño y contorno, con o sin pruebas de tamaño en el consultorio.<sup>1</sup>

Khavanin y colaboradores reportaron una tasa de reintervención de 10.65%, principalmente relacionada con resultados insatisfactorios; sin embargo, en seguimientos postquirúrgicos mayores a un año, la tasa aumentó a 16.3%.<sup>6</sup> Si se requiere una revisión formal, como por ptosis recurrente, es crucial considerar el manejo previo y los patrones de incisión. La adecuada irrigación sanguínea al pedículo y al complejo areola-pezón es fundamental para determinar un acceso viable para la revisión.<sup>7</sup>

El objetivo de una mastopexia incluye la elevación del complejo areola-pezón, la posible resección de piel mediante las técnicas más comunes y la corrección del volumen de la glándula; sin embargo, existen casos secundarios donde ocurre un desplazamiento del polo inferior de las mamas, sin que esto afecte la posición del complejo areola-pezón. En la actualidad, las técnicas están diseñadas para acceder a estos tres elementos como una unidad integrada, con la necesidad de desarmar la glándula.<sup>8</sup> Por otro lado, es factible corregir el polo inferior de la mama sin necesidad de intervenir en la altura del complejo areola-pezón, siempre y cuando esta última se encuentre dentro de límites aceptables.<sup>9</sup>

Presentamos dos casos clínicos de pacientes con desplazamiento del polo inferior de la mama, mostrando pseudoptosis, con antecedente de cirugía mamaria previa en cualquiera de sus modalidades (aumento, pexia, reducción). A estas pacientes se les realizó corrección del polo inferior mediante la resección de un patrón en forma triangular con extensión a la porción lateral y medial. Con este patrón, se corregirá el exceso de dimensiones, la distancia de la longitud del arco del pezón

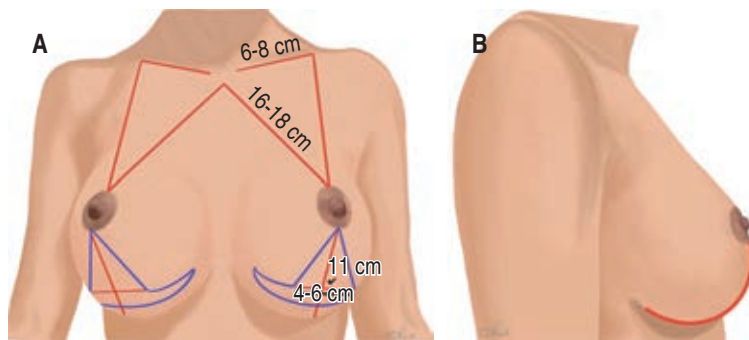
al surco inframamario y la base de la mama, provocando una proyección adecuada, sin tener la necesidad de movilizar nuevamente el complejo areola-pezón.

El propósito de este artículo es describir la técnica quirúrgica y compartir los resultados para ser considerada como eficaz para el manejo del polo inferior.

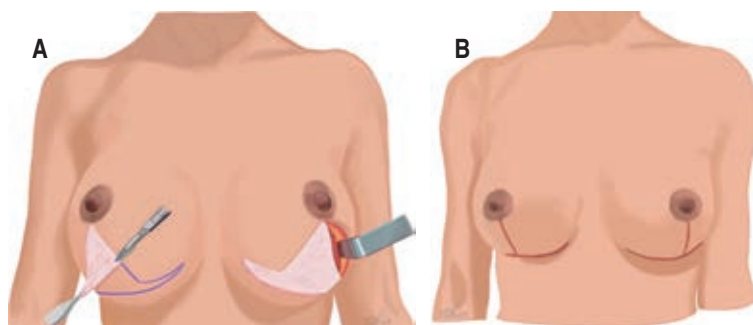
### Técnica quirúrgica

Para esta técnica se requiere una adecuada altura del complejo areola-pezón, que se mide desde el manubrio esternal al borde superior del complejo, encontrando un promedio en la población de 16-18 cm. Al evaluar el polo inferior, se encontró un aumento de éste, llegando a ser de 11 cm, lo que establece el diagnóstico de pseudoptosis, generando la sensación visual de una mama larga.

El marcaje inicia las líneas convencionales que se marcan en la cirugía mamaria: línea media, paramedia, vértice de la axila y línea axilar anterior. Siguiendo el meridiano de la mama, el cual se considera de 6-8 cm dependiendo del ancho del diámetro transversal del tórax (*Figura 1*), pasando el complejo areola-pezón, se realiza el marcaje de un triángulo de base inferior y vértice superior que será medido en función del meridiano antes marcado, teniendo en relación la longitud de arco del implante a colocar o no. En caso de no ser necesaria la colocación de implantes, se tomará la longitud convencional del polo inferior de la mama de 5-6 cm. La base del triángulo dependerá de la huella mamaria y la necesidad de reducirla. Generalmente será de 4-6 cm (*Figura 1*). Se realizará el trazo lateral y medial, uniéndose con la altura del surco inframamario, dando como resultado dos triángulos medial y lateral. En caso de realizar la colocación de un nuevo implante, se tomará como medida la longitud del arco del mismo. En estos casos, el implante más utilizado fue el anatómico. Terminando la proyección de los triángulos, se realiza el marcaje medial y lateral, siguiendo las líneas clásicas del patrón de Wise y en caso de tener la discrepancia de la altura del surco inframamario, éste se corregirá elevando el surco inframamario, fijándolo para su continuidad como resultante al sitio del neosurco.



**Figura 1:** Esquema, medidas y marcaje. A) Frontal. B) Lateral.



**Figura 2:** Esquema de la técnica. A) Desepitelización e incisión. B) Resultados postquirúrgicos.

Una vez iniciada la cirugía, se realiza el corte del marcaje anterior y se procede a la desepitelización de los triángulos, dejando expuesto un triángulo central y los laterales (Figura 2). Se realiza la liberación de los colgajos medial y lateral dejando en todo momento el triángulo central fijo a su pedículo inferior. Se procede al manejo glandular programado, en este caso, la capsulotomía total y la colocación del implante anatómico en posición retromuscular, realizando el bolsillo de pectoral mayor, colocación del implante y cierre de la brecha muscular al borde anatómico del músculo. Se realiza la reconstrucción del neosurco inframamario tomando en referencia la longitud del arco del implante anatómico, utilizando material absorbible (polidioxanona 3-0). Una vez concluida la reposición del surco inframamario, se realiza el cierre de los colgajos cutáneos, el avance y cierre de los mismos al meridiano central inferior del marcaje del primer triángulo se cierra por planos.

### Caso 1

Mujer de 54 años con diagnóstico de contractura capsular Baker IV izquierda, III derecha más ruptura de implante izquierdo. Antecedentes de mamoplastia de aumento hace 17 años y cambio de implantes más mastopexia hace siete años. Sin ptosis mamaria, con una distancia de horquilla del complejo areola-pezones de 19 cm y pseudoptosis mamaria. Se realizó capsulectomía y cambio de implantes con técnica de corrección del polo inferior de la mama mediante colgajos triangulares (Figura 3).

### Caso 2

Mujer de 43 años con antecedente de mastopexia de aumento con implantes hace cinco años. El motivo de la consulta fue por insatisfacción cosmética por volumen y sensación de tener las mamas largas. A la exploración física se encontró altura del complejo areola-pezones a 17 cm. Bilateralmente, distancia del borde inferior de areola al surco inframamario de 10 y 10.5 cm. Base mamaria de 12 cm y altura mamaria de 11 cm. Volumen mamario total de 480 cm<sup>3</sup> con implantes redondos de 355 cm<sup>3</sup>. Por lo que se concluyó un fenómeno de deslizamiento con exceso de piel del polo inferior e insatisfacción cosmética por incremento del volumen mamario. Se realizó la corrección del polo inferior de las mamas, mediante patrón de colgajos triangulares, capsulectomía total, corrección del surco inframamario a 6 cm, colocación de implantes anatómicos de 255 cm<sup>3</sup> en posición retromuscular, cierre de las estructuras, con adecuada evolución y seguimiento actual a tres años (Figura 4).

### DISCUSIÓN

En las cirugías de revisión por antecedente de cirugía mamaria, ya sea mamoplastia de aumento y/o mastopexia, aquellas pacientes que presentan una posición adecuada del complejo areola-pezones y una ptosis mínima con exceso de piel en el polo inferior de la mama, son candidatas a procedimientos que no manipulen el complejo areola-pezones. Para ello se han propuesto diferentes procedimientos, como la técnica de cicatriz en

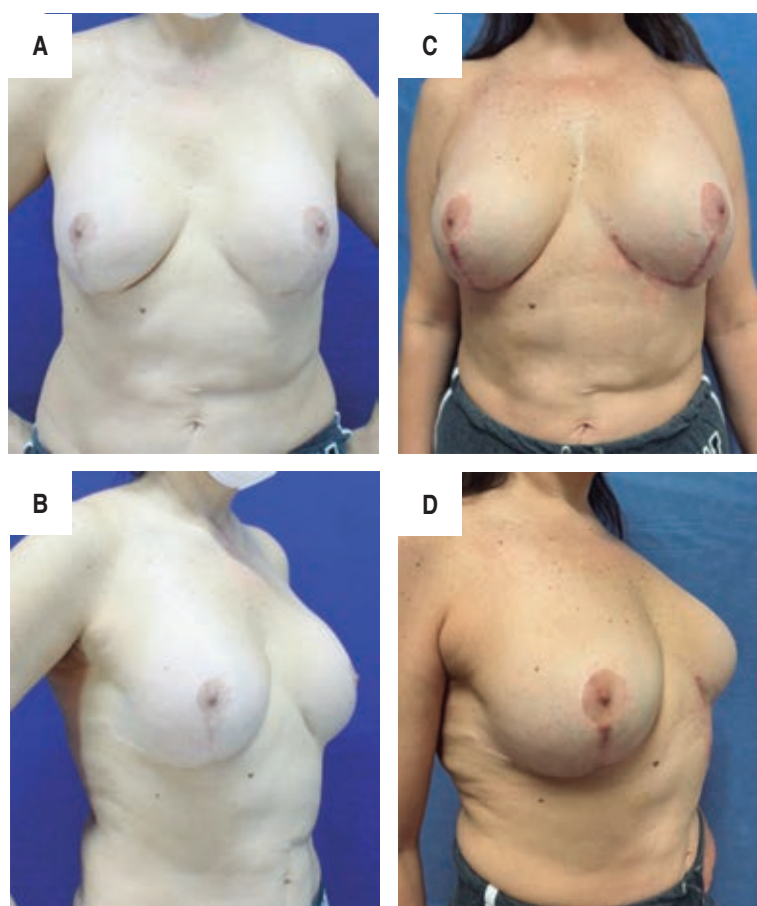Y.<sup>9</sup> Esta variante busca minimizar la cicatriz, limitándose a la parte inferior de la areola, preservando la conexión entre la areola y el pezón con la piel superior de la mama. Al agregar un componente vertical a este patrón se logra una mastopexia vertical con cicatriz en forma de Y, lo que permite un ajuste en el polo inferior con un mínimo cambio en la posición del pezón. Sin embargo, con esta técnica, la resección de piel del polo inferior está limitada, por lo que para casos donde tengamos la necesidad de una resección mayor a 4-6 cm no será útil y, por otro lado, la cicatriz en la mitad inferior del complejo areola-pezón puede llevar a desarrollar cicatrización patológica causando insatisfacción en las pacientes. Con la técnica descrita en este artículo podemos realizar grandes resecciones de piel, modificar el surco inframamario y cambiar el bolsillo del

implante sin manipular la forma y la altura del complejo areola-pezón.

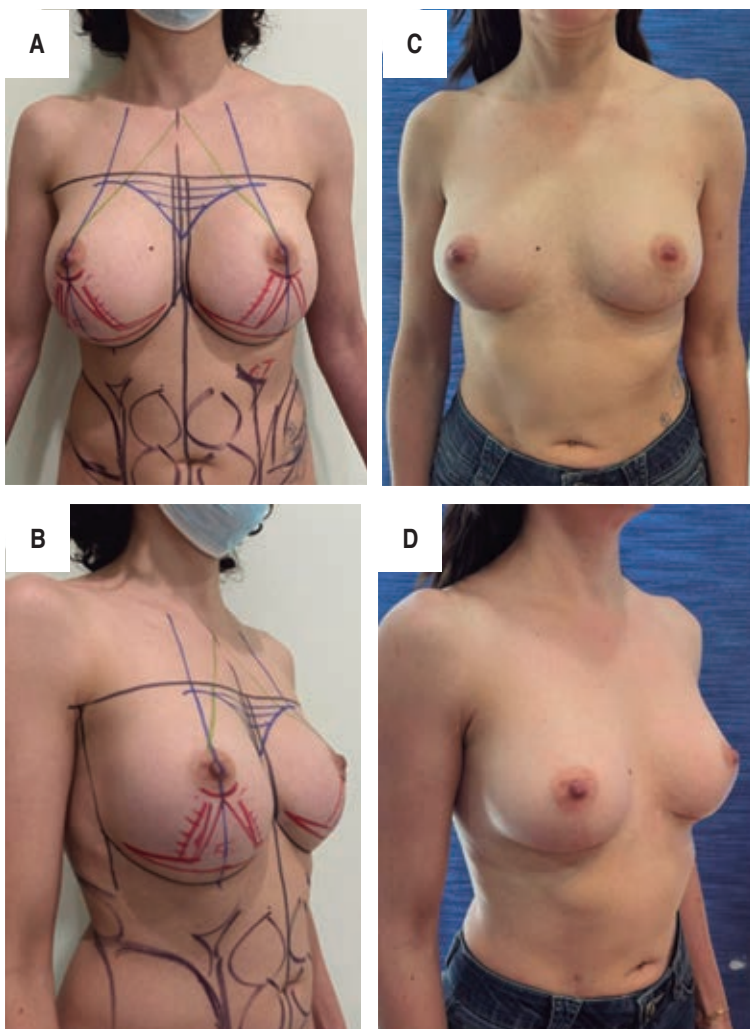
Otras técnicas incluyen la eliminación subcutánea del exceso de tejido con resecciones triangulares del tejido mamario, conservando la piel.<sup>10</sup> Estas técnicas involucran la manipulación del parénquima mamario, con alto riesgo de producir deformidades o aplanamientos del polo inferior, por lo que no se recomienda de primera instancia.

Existen otras técnicas que implican la resección de pequeñas áreas triangulares de piel y tejido subcutáneo, creando un componente horizontal corto en la parte más baja de la porción vertical. Estas resecciones, junto con la creación de dos pequeñas incisiones horizontales a lo largo del pliegue inframamario, dan lugar a una transición a la técnica de la «T invertida».<sup>11</sup> Similar a la técnica descrita por nosotros, la disección de colgajos triangulares con base en el nivel del surco inframamario nos permiten dar una forma curva con apariencia natural de la mama en el polo inferior, sin embargo, preferimos extender el patrón de resección a nivel del surco tanto de forma lateral como medial, lo que permitirá manejar el surco inframamario en caso de que sea necesaria su manipulación.

Por último, Hidalgo y Spector describieron una técnica que implica la resección de una porción en forma de cuña de tejido en la parte central inferior de la mama, seguida de la reconexión de los pilares medial y lateral, para lograr la elevación.<sup>9</sup> A pesar de minimizar las cicatrices, esta técnica no permite ajustar las dimensiones del complejo areola-pezón y no es apropiada para pacientes con ptosis severa o una gran distancia entre el pezón y el pliegue inframamario, como en nuestros dos casos, donde la distancia entre el complejo areola-pezón y el surco inframamario era mayor a 10 cm y la resección en cuña del tejido glandular nos reduciría la cobertura del implante en casos con poco parénquima o la atrofia del mismo por el antecedente de implantes a este nivel, obligándonos a realizar un bolsillo subpectoral. En casos de aumento donde se quiera modificar el complejo areola-pezón, se puede utilizar una modificación de esta técnica que incorpora una incisión periareolar inferior de hasta 180 grados.



**Figura 3:** Caso clínico 1. A y B) Prequirúrgicas. C y D) Postquirúrgicas.



**Figura 4:** Caso clínico 2. **A y B)** Marcaje prequirúrgico. **C y D)** Resultado postquirúrgico.

La técnica descrita representa una alternativa eficaz para pacientes con antecedente de mamoplastia de aumento y/o mastopexia con implantes que cursan en su seguimiento postquirúrgico con un desplazamiento del polo inferior, quienes no ameritan una mastopexia convencional con manipulación del complejo areola-pezones y del parénquima mamario. Es también efectiva para el cambio del implante por contractura capsular o por deseo de la paciente, siendo factible cambiar el plano de éste de forma segura sin perder la convexidad y forma del polo inferior.

## CONCLUSIÓN

En ambos casos, se obtuvieron resultados satisfactorios, destacando la importancia de esta técnica para manejar el desplazamiento del polo inferior en pacientes con antecedente de cirugía mamaria. Además, se enfatiza la necesidad de evaluar cuidadosamente la altura del complejo areola-pezones y otras dimensiones anatómicas antes de realizar la corrección.

## REFERENCIAS

1. di Summa PG, Oranges CM, Watfa W et al. Systematic review of outcomes and complications in nonimplant-based mastopexy surgery (published correction appears in *J Plast Reconstr Aesthet Surg*. 2019; 72:1049). *J Plast Reconstr Aesthet Surg* 2019; 72: 243-272.
2. Doshier LJ, Eagan SL, Shock LA, Henry SL, Colbert SH, Puckett CL. The subtleties of success in simultaneous augmentation-mastopexy. *Plast Reconstr Surg* 2016; 138: 585-592.
3. Spear S. Augmentation/mastopexy: "surgeon, beware". *Plast Reconstr Surg* 2003; 112: 905-906.
4. Messa CA, Messa CA. One-stage augmentation mastopexy: A retrospective ten-year review of 2183 consecutive procedures. *Aesthet Surg J* 2019; 39: 1352-1367.
5. Qureshi AA, Mykатыn TM, Tenenbaum MM. Mastopexy and mastopexy-augmentation. *Aesthet Surg J* 2018; 38: 374-384.
6. Khavanin N, Jordan SW, Rambachan A, Kim JY. A systematic review of single-stage augmentation-mastopexy. *Plast Reconstr Surg* 2014; 134: 922-931.
7. Tebbetts JB, Adams WP. Five critical decisions in breast augmentation using five measurements in 5 minutes: the high five decision support process. *Plast Reconstr Surg* 2005; 116: 2005-2016.
8. Rohrich RJ, Thornton JF, Jakubietz RG, Jakubietz MG, Grünert JG. The limited scar mastopexy: current concepts and approaches to correct breast ptosis. *Plast Reconstr Surg* 2004; 114: 1622-1630.
9. Hidalgo DA, Spector JA. Mastopexy. *Plast Reconstr Surg* 2013; 132: 642e-656e.
10. Swanson E. All seasons vertical augmentation mastopexy: A simple algorithm, clinical experience, and patient-reported outcomes. *Plast Reconstr Surg Glob Open* 2016; 4: e1170.
11. Castello MF, Silvestri A, Nicoli F et al. Augmentation mammoplasty/mastopexy: Lessons learned from 107 aesthetic cases. *Aesthetic Plast Surg* 2014; 38: 896-907.

**Conflicto de intereses:** los autores declaran no tener conflicto de intereses.

Correspondencia:

**Dr. Francisco Miguel Said-Lemus**

E-mail: hakymsaid@gmail.com



## CASO CLÍNICO

doi: 10.35366/116903



# Uso de aparato de compresión personalizado para cicatriz queiloide auricular

Auricular compression personalized device for auricular keloid treatment

Dra. Alessandra Manzali-Flores,<sup>\*,‡</sup> Dr. Julio Rafael Castillo-Moreno,<sup>§,¶</sup>  
Dra. Mariana Montes-Mungia,<sup>\*,||</sup> Dr. Miguel Evaristo Viera-Núñez,<sup>§,\*\*\*</sup>  
Dra. Danaé Tapia-Alquicira,<sup>§,‡‡</sup> Dr. Carlos Daniel Torres-García<sup>\*,§§</sup>

**Palabras clave:**  
cicatriz queiloide,  
aparato de compresión,  
triamcinolona

**Keywords:**  
keloid scar,  
compression device,  
triamcinolone

\* Médico residente  
de Cirugía Plástica y  
Reconstructiva. Hospital  
General «Dr. Rubén  
Leñero».

‡ ORCID:  
0009-0008-8597-2779

§ Hospital Pediátrico de  
Tacubaya.

¶ Médico adscrito  
del Servicio de  
Cirugía Plástica y  
Reconstructiva.

|| ORCID:  
0000-0002-9622-0977

\*\* Jefe de Servicio  
de Cirugía Plástica y  
Reconstructiva.

‡‡ Médico adscrito  
Ortodoncia.

§§ ORCID:  
0000-0001-7405-6312

Recibido: 22 enero 2024

Aceptado: 30 abril 2024

### RESUMEN

Las cicatrices queiloides son ocasionadas por inflamación crónica de la dermis reticular, son más comunes en africanos y se presentan en áreas como orejas, tórax anterior y tórax posterior. Tienen una recurrencia de 3-25%. Se han desarrollado distintos tratamientos para el manejo de las cicatrices queiloides, los cuales suelen utilizarse combinados para conseguir mejores resultados. Se presenta el caso de una mujer de 15 años con cicatriz queiloide en hélix derecho, se manejó con infiltración de triamcinolona quirúrgica, resección y posteriormente aparato de compresión auricular personalizado, usado durante un año. Este tratamiento resultó en una mejoría estética significativa, sin datos de recurrencia. Es un tratamiento eficaz para el manejo de cicatrices queiloides auriculares que involucran gran parte del hélix en pacientes pediátricos que no pueden ser sometidos a otro tipo de terapias adyuvantes.

### ABSTRACT

*Keloid scars are formed by chronic swelling of the reticular dermis, are more common among Africans, and appear in areas such as ears, anterior and posterior thorax. They have a recurrence from 3 to 25%. Different treatments have been developed for keloid scars, usually being combined for better results. In this article, we present a 15-year-old female patient with a keloid scar in the right helix, which was treated with preoperative triamcinolone, resection, and a personalized auricular compression device used for one year. This treatment resulted in a better aesthetic outcome without recurrence. It appears to be an effective treatment for keloid scars which involve most of the helix in pediatric patients, who cannot undergo any other type of adjuvant therapy.*

### INTRODUCCIÓN

Las cicatrices hipertróficas y queiloides se definen como lesiones fibróticas con acumulación excesiva de colágena por inflamación crónica de la dermis reticular<sup>1</sup> y se desarrollan en 5-15% de las heridas.<sup>2</sup>

El tratamiento de las cicatrices queiloides se determina según su tamaño y número.<sup>3</sup> Las cicatrices únicas o pequeñas pueden ser tratadas de manera conservadora; las múltiples y grandes deben de ser tratadas con cirugía,

acompañadas de tratamiento adyuvante, ya que tienen una respuesta pobre a las drogas tópicas.<sup>1</sup>

### CASO CLÍNICO

Mujer de 15 años, sin antecedentes de importancia, crónicos o toxicomanías, con la presencia en hélix derecho secundario a perforación infectada, cicatriz queiloide con crecimiento progresivo, por lo que acudió a valoración al Hospital Pediátrico de Tacubaya para su ma-

**Citar como:** Manzali-Flores A, Castillo-Moreno JR, Montes-Mungia M, Viera-Núñez ME, Tapia-Alquicira D, Torres-García CD. Uso de aparato de compresión personalizado para cicatriz queiloide auricular. *Cir Plast.* 2024; 34 (2): 72-75. <https://dx.doi.org/10.35366/116903>





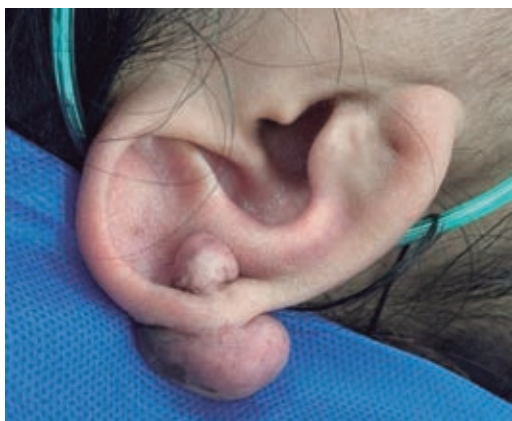nejo. Presentaba tumor en la región posterior del hélix derecho, de aproximadamente 3 cm, sésil, móvil, con tumor adicional en la parte interna del hélix de aproximadamente 1 cm, no dolorosas a la palpación (Figura 1).

La paciente se manejó con triamcinolona prequirúrgica en tres ocasiones, con diferencia de un mes cada una y posteriormente se realizó resección quirúrgica bajo sedación. Se retiró el tumor y se hizo cierre de colgajos cutáneos con nylon 5-0. En el postquirúrgico inmediato se colocó aparato de compresión externa personalizado (Figura 2).

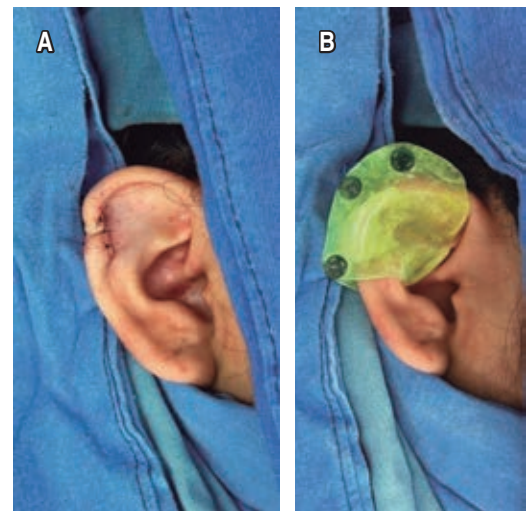
Se mantuvo con el aparato de compresión externa durante seis meses continuos y posteriormente seis meses solo por la noche. Tuvo una evolución postquirúrgica favorable, sin recidiva de la cicatriz queloide después de un año de evolución (Figura 3).

## DISCUSIÓN

Las cicatrices queloides tienen una fuerte susceptibilidad genética; son más comunes en africanos y menos comunes en asiáticos.<sup>4</sup> Estudios en México reportan que en las población hispana y afroamericana, las cicatrices queloides tienen una prevalencia de hasta 16%.<sup>5</sup> Ocurren principalmente entre los 10 y 30 años.<sup>6</sup> Éstas presentan un desafío particular, ya que son cicatrices que progresan más allá de la lesión original y continúan avanzando con el tiempo.<sup>7</sup>



**Figura 1:** Imagen preoperatoria mostrando dos tumores en hélix derecho.



**Figura 2:** A) Postquirúrgico inmediato. B) Aparato de compresión externa.

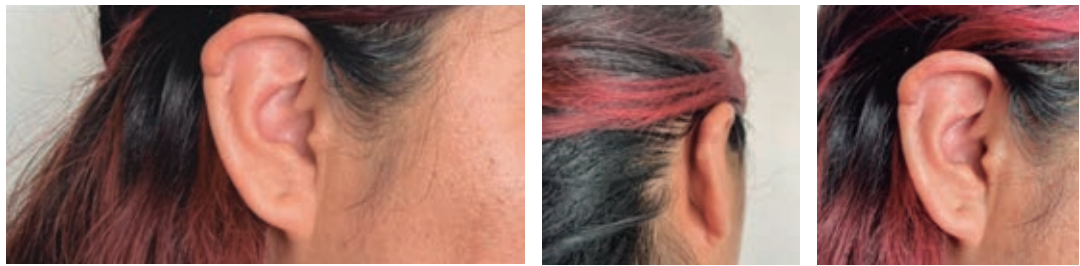Existen factores locales y sistémicos para la formación de cicatrices queloides, debiendo tomar en cuenta los factores genéticos, las fuerzas mecánicas y las alteraciones del microambiente de la herida.<sup>7</sup>

Las cicatrices queloides tienen repercusiones posteriores como dolor y comezón y pueden ocasionar impedimentos funcionales y cosméticos a los pacientes.<sup>8</sup>

Ciertos avances en la prevención y tratamiento de cicatrices hipertróficas y queloides se han encontrado en los últimos años, estos incluyen la utilización de láminas de gel, inyecciones de corticosteroides, cintas y ungüento de corticosteroides, crioterapia, agentes anti-tumorales, cirugía y radioterapia. Sin embargo, se cree que se deben optimizar algoritmos de tratamiento para cada raza humana.<sup>1</sup>

El uso de la terapia de presión continúa siendo controvertida. Se cree que la terapia de presión tiene una efectividad en la maduración de la cicatriz, controlando su síntesis de colágeno, lo que previene la contracción de la herida.<sup>9</sup>

El lóbulo auricular es la parte no cartilaginosa péndula del final de la oreja. La parte superior de la oreja es cartilaginosa, ambas son áreas de formación de cicatrices queloides por su facilidad para la colocación de piercings, los que forman cicatrices queloides en 2.5% de los casos.<sup>10,11</sup>



**Figura 3:** Evolución postquirúrgica posterior a un año.

Las revisiones reportan el manejo de cicatrices queloides en orejas, según su localización.

1. Área cartilaginosa pequeña: manejo con corticosteroides o inyecciones.
2. Cartílago auricular múltiple o área grande: cirugía, acompañado de un adyuvante.
3. Lóbulo auricular: esteroides.
4. Múltiples lesiones en lóbulo auricular: cirugía.<sup>12</sup>

Estudios de Ogawa reportan que hasta la fecha no existe tratamiento óptimo para la cicatriz queloide de la oreja.<sup>10,11</sup> Kim, reporta que la combinación más popular para el tratamiento de las cicatrices queloides auriculares es la escisión quirúrgica e inyección intralesional de esteroides con una tasa de recurrencia de 3-25%.<sup>13</sup>

Los queloides auriculares se pueden formar posterior a piercings, trauma, quemaduras y ser obstáculos de tratamiento e implicaciones cosméticas distintivas, con tasas diversas de recurrencia.<sup>14</sup>

## CONCLUSIONES

El aparato de compresión externa personalizado es un adyuvante del manejo con triamcinolona y manejo quirúrgico para cicatrices queloides auriculares, con un adecuado resultado postquirúrgico a largo plazo. Puede ser un tratamiento adicional en pacientes pediátricos que no pueden ser sometidos a radioterapia postquirúrgica, en los cuales otro tipo de adyuvantes presentan menor índice de apego.

## REFERENCIAS

1. Ogawa R. The most current algorithms for the treatment and prevention of hypertrophic scars and

keloids: a 2020 update of the algorithms published 10 years ago. *Plast Reconstr Surg.* 2022; 149 (1): 79e-94e. doi: 10.1097/PRS.0000000000008667.

2. Wittenberg GP, Fabian BG, Bogomilsky JL et al. Prospective, single-blind, randomized, controlled study to assess the efficacy of the 585-nm flashlamp-pumped pulsed-dye laser and silicone gel sheeting in hypertrophic scar treatment. *Arch Dermatol.* 1999; 135 (9): 1049-1055. doi: 10.1001/archderm.135.9.1049.
3. Ogawa R. The most current algorithms for the treatment and prevention of hypertrophic scars and keloids. *Plast Reconstr Surg.* 2010; 125: 557-568.
4. Huang C, Wu Z, Du Y, Ogawa R. *The epidemiology of keloids.* In: Teot L, Mustoe TA, Middelkoop E, Gauglitz GG, eds. *Textbook on scar management: guidelines, state of the art management and emerging technologies.* Cham, Switzerland: Springer; 2020, 29-34.
5. Morales-Sánchez MA, Flores-Ruvalcaba CN, Peraltá-Pedrero ML et al. Quality of life in adults with keloid scars [Calidad de vida en adultos con cicatrices queloides]. *Cir.* 2018; 86 (4): 321-326. doi: 10.24875/CIRU.M18000049.
6. Citron-Machon G. La cicatrización queloide. Revisión. ISSN 0001-6002/2008/50/2/87-93 *Acta Médica Costarricense*, 2008 Colegio de Médicos y Cirujanos.
7. Dohi T, Padmanabhan J, Akaishi S et al. The interplay of mechanical stress, strain, and stiffness at the keloid periphery correlates with increased caveolin-1/ROCK Signaling and Scar Progression. *Plast Reconstr Surg.* 2019; 144 (1): 58e-67e. doi: 10.1097/prs.0000000000005717.
8. Ito H, Nakamura Y, Takanari K et al. Development of a novel scar screening system with machine learning. *Plast Reconstr Surg.* 2022; 150 (2): 465e-472e. doi: 10.1097/PRS.0000000000009312.
9. Ai JW, Liu JT, Pei SD et al. The effectiveness of pressure therapy (15-25 mmHg) for hypertrophic burn scars: a systematic review and meta-analysis. *Sci Rep.* 2017; 7: 40185. doi: 10.1038/srep40185.
10. Ogawa R, Huang C, Akaishi S, Dohi T, Sugimoto A, Kuribayashi S, Miyashita T, Hyakusoku H. Analysis of surgical treatments for earlobe keloids: analysis of 174 lesions in 145 patients. *Plast Reconstr Surg.* 2013; 132 (5): 818e-825e. doi: 10.1097/prs.0b013e3182a4c35e.

11. Ogawa R, Akaishi S, Dohi T et al.. Analysis of the surgical treatments of 63 keloids on the cartilaginous part of the auricle: effectiveness of the core excision method. *Plast Reconstr Surg*. 2015; 135 (3): 868-875. doi: 10.1097/prs.0000000000000962.
12. Ogawa R, Akita S, Akaishi S et al. Diagnosis and Treatment of Keloids and Hypertrophic Scars-Japan Scar Workshop Consensus Document 2018. *Burns Trauma*. 2019; 7: 39. doi: 10.1186/s41038-019-0175-y.
13. Kim DY, Kim ES, Eo SR, Kim KS, Lee SY, Cho BH. A surgical approach for earlobe keloid: keloid fillet flap. *Plast Reconstr Surg*. 2004; 113 (6): 1668-1674.
14. Al Aradi IK, Alawadhi SA, Alkhawaja FA, Alaradi I. Earlobe keloids: a pilot study of the efficacy of keloidectomy with core fillet flap and adjuvant intralesional corticosteroids. *Dermatol Surg*. 2013; 39 (10): 1514-1519. doi: 10.1111/dsu.12262.

**Conflicto de intereses:** los autores declaran no tener conflicto de intereses.

Correspondencia:  
**Dra. Alessandra Manzali-Flores**  
E-mail: [alessandramf12@gmail.com](mailto:alessandramf12@gmail.com)



## Instrucciones para los autores

La revista **Cirugía Plástica** es una publicación editada por la **Asociación Mexicana de Cirugía Plástica, Estética y Reconstructiva (AMCPEER)**. Publica artículos originales, casos clínicos, temas de revisión, informes de casos clínicos, notas de historia, editoriales por invitación, cartas al editor y noticias varias de la AMCPEER. Para su aceptación, todos los artículos son analizados inicialmente al menos por dos revisores y finalmente ratificados por el Comité Editorial.

La revista **Cirugía Plástica** acepta, en términos generales, las indicaciones establecidas por el *International Committee of Medical Journal Editors (ICMJE)*. La versión actualizada de los *Uniform requirements for manuscripts submitted to biomedical journals* se encuentra disponible en [www.icmje.org](http://www.icmje.org). Una traducción al español de esta versión de los «Requisitos de uniformidad para los manuscritos remitidos a las publicaciones biomédicas» se encuentra disponible en: [www.medigraphic.com/requisitos](http://www.medigraphic.com/requisitos)

El envío del manuscrito implica que éste es un trabajo que no ha sido publicado (excepto en forma de resumen) y que no será enviado a ninguna otra revista. Los artículos aceptados serán propiedad de la revista **Cirugía Plástica** y no podrán ser publicados (ni completos, ni parcialmente) en ninguna otra parte sin consentimiento escrito del editor.

El autor principal debe guardar una copia completa del manuscrito original.

Se solicitará a los autores que, junto con su filiación institucional, incluyan su identificador ORCID; puede obtener el ORCID en: <https://orcid.org/register>.

**Dirija todos los manuscritos al Editor: Dr. Carlos de Jesús Álvarez Díaz. E-mail:** [revistacirplastmexico@gmail.com](mailto:revistacirplastmexico@gmail.com)

**I. Artículo original:** Puede ser investigación básica o clínica y tiene las siguientes características:

- a) **Título:** Representativo de los hallazgos del estudio. Agregar un título corto para las páginas internas. (Es importante identificar si es un estudio aleatorizado o control.)

- b) **Resumen estructurado:** Debe incluir introducción, objetivo, material y métodos, resultados y conclusiones; en español y en inglés, con palabras clave y *keywords*.
- c) **Introducción:** Describe los estudios que permiten entender el objetivo del trabajo, mismo que se menciona al final de la introducción (no se escriben aparte los objetivos, la hipótesis ni los planteamientos).
- d) **Material y métodos:** Parte importante que debe explicar con todo detalle cómo se desarrolló la investigación y, en especial, que sea reproducible. (Mencionar tipo de estudio, observacional o experimental.)
- e) **Resultados:** En esta sección, de acuerdo con el diseño del estudio, deben presentarse todos los resultados; no se comentan. Si hay cuadros de resultados o figuras (gráficas o imágenes), deben presentarse aparte, en las últimas páginas, con pie de figura.
- f) **Discusión:** Con base en bibliografía actualizada que apoye los resultados. Las conclusiones se mencionan al final de esta sección.
- g) **Bibliografía:** Deberá seguir las especificaciones descritas más adelante.
- h) **Número de páginas o cuartillas:** Un máximo de 10 (18,000 caracteres). Figuras y/o cuadros: 5-7 máximo.

**II. Caso clínico o quirúrgico:** (1-2 casos) o serie de casos (más de 3 casos clínicos).

- a) **Título:** Debe especificar si se trata de un caso clínico o una serie de casos clínicos.
- b) **Resumen:** Con palabras clave y abstract con *keywords*. Debe describir el caso brevemente y la importancia de su publicación.
- c) **Introducción:** se trata la enfermedad o causa atribuible.
- d) **Presentación del (los) caso(s) clínico(s):** Descripción clínica, laboratorio y otros. Mencionar el tiempo en que se reunieron estos casos. Las figuras o cuadros van en hojas aparte.



- e) **Discusión:** Se comentan las referencias bibliográficas más recientes o necesarias para entender la importancia o relevancia del caso clínico.
- f) **Número de cuartillas:** Máximo 10 (18,000 caracteres). Figuras y/o cuadros: 5-8.

### III. Artículo de revisión y ensayos:

- a) **Título:** Que especifique claramente el tema a tratar.
- b) **Resumen:** En español y en inglés, con palabras clave y *keywords*.
- b) **Resumen:** En español y en inglés, con palabras clave y *keywords*.
- c) **Introducción y, si se consideran necesarios, subtítulos:** Puede iniciarse con el tema a tratar sin divisiones.
- d) **Bibliografía:** Reciente y necesaria para el texto.
- e) **Número de cuartillas:** 6 máximo (10,800 caracteres).

**IV. Comunicaciones breves:** Informes originales cuyo propósito sea dar a conocer una observación relevante y de aplicación inmediata a la cirugía plástica, estética y reconstructiva. Deberá seguir el formato de los artículos originales y su extensión no será mayor de cuatro páginas.

**V. Novedades terapéuticas, noticias y cartas al editor:** Estas secciones son para documentos de interés social, bioética, normativos, complementarios a uno de los artículos de investigación. No tiene un formato especial.

**VI. Artículo de historia:** Al igual que en «carta al editor», el autor tiene la libertad de desarrollar un tema sobre la historia de la medicina. Se aceptan cinco imágenes como máximo.

Los requisitos se muestran en la lista de verificación. El formato se encuentra disponible en [www.medigraphic.com/pdfs/cplast/cp-instr.pdf](http://www.medigraphic.com/pdfs/cplast/cp-instr.pdf) (PDF). Los autores deberán descargarla e ir marcando cada apartado una vez que éste haya sido cubierto durante la preparación del material para publicación.

## Lista de Verificación

### ASPECTOS GENERALES

- El manuscrito debe escribirse con tipo arial tamaño 12 puntos, a doble espacio, en formato tamaño carta. La cuartilla estándar consiste en 30 renglones, de 60 caracteres cada reglón (1,800 caracteres por cuartilla). Las palabras en otro idioma deberán presentarse en letra itálica (cursiva).
- El texto debe presentarse como sigue: 1) página del título, 2) resumen y palabras clave [en español e inglés], 3) introducción, 4) material y métodos, 5) resultados, 6) discusión, 7) agradecimientos, 8) referencias, 9) apéndices, 10) texto de las tablas y 11) pies de figura. Cada sección se iniciará en hoja diferente. El formato puede ser modificado en artículos de revisión y casos clínicos, si se considera necesario.

### Título, autores y correspondencia

- Incluye:
  - 1) Título en español e inglés, de un máximo de 15 palabras y título corto de no más de 40 caracteres,
  - 2) Nombre(s) de los autores en el orden en que se publicarán, si se anotan los apellidos paterno y materno pueden aparecer enlazados con un guión corto,
  - 3) Créditos de cada uno de los autores,
  - 4) Institución o instituciones donde se realizó el trabajo.
  - 5) Dirección para correspondencia: domicilio completo, teléfono y dirección electrónica del autor responsable.

### Resumen

- En español e inglés, con extensión máxima de 200 palabras.
- Estructurado conforme al orden de información en el texto:
  - 1) Introducción,
  - 2) Objetivos,
  - 3) Material y métodos,
  - 4) Resultados y
  - 5) Conclusiones.

- Evite el uso de abreviaturas, pero si fuera indispensable su empleo, deberá especificarse lo que significan la primera vez que se citen. Los símbolos y abreviaturas de unidades de medidas de uso internacional no requieren especificación de su significado.
- Palabras clave en español e inglés, sin abreviaturas; mínimo tres y máximo seis.

### Texto

- El manuscrito no debe exceder de 10 cuartillas (18,000 caracteres). Separado en secciones: Introducción, Material y métodos, Resultados, Discusión y Conclusiones.
- Deben omitirse los nombres, iniciales o números de expedientes de los pacientes estudiados.
- Se aceptan las abreviaturas, pero deben estar precedidas de lo que significan la primera vez que se citen. En el caso de las abreviaturas de unidades de medidas de uso internacional a las que está sujeto el gobierno mexicano no se requiere especificar su significado.
- Los fármacos, drogas y sustancias químicas deben denominarse por su nombre genérico; la posología y vías de administración se indicarán conforme a la nomenclatura internacional.
- Al final de la sección de Material y Métodos se deben describir los métodos estadísticos utilizados.

### Reconocimientos

- En el caso de existir, los agradecimientos y detalles sobre apoyos, fármaco(s) y equipo(s) proporcionado(s) deben citarse antes de las referencias.

### Referencias

- Las referencias deben estructurarse de acuerdo a lo indicado por las Normas de Vancouver.
- Incluir de 10 a 20. Se identifican en el texto con números arábigos y en orden progresivo de acuerdo a la secuencia en que aparecen en el texto.
- Las referencias que se citan solamente en los cuadros o pies de figura deberán ser numeradas de acuerdo

con la secuencia en que aparezca, por primera vez, la identificación del cuadro o figura en el texto.

- Las comunicaciones personales y datos no publicados serán citados sin numerar a pie de página.
- El título de las revistas periódicas debe ser abreviado de acuerdo al *Catálogo de la National Library of Medicine* (NLM): disponible en: <http://www.ncbi.nlm.nih.gov/nlmcatalog/journals>. Se debe contar con información completa de cada referencia, que incluye: título del artículo, título de la revista abreviado, año, volumen y páginas inicial y final. Cuando se trate de más de seis autores, deben enlistarse los seis primeros y agregar la abreviatura *et al.*

Ejemplos, artículo de publicaciones periódicas, hasta con seis autores:

Zamarripa-Martínez KS, Mejía-Alba JA. Retraso en la eliminación de metotrexato en un paciente con leucemia linfoblástica aguda. *Rev Mex Pediatr* 2017; 84 (6) 245-247.

Siete o más autores:

Solórzano-Santos F, Piña-Flores LI, Priego-Hernández G, Sierra-Amor A, Zaidi-Jacobson M, Frati-Munari AC et al. Actividad antibacteriana de la rifaximina y otros siete antimicrobianos contra bacterias enteropatógenas aisladas de niños con diarrea aguda. *Rev Mex Pediatr* 2018; 85 (2): 45-52.

Libros, anotar edición cuando no sea la primera:

Weiner GM, Zaichkin J, Kattwinkel J (eds). Reanimación neonatal. 7a ed. Elk Grove Village, IL, USA: Academia Americana de Pediatría; 2016.

Capítulos de libros:

Sawyer S, Telfer M, Grover S. Adolescent health. In: Gwee A, Rimer R, Marks M. *Paediatric handbook*. 9th ed. West Sussex, UK: Wiley Blackwell; 2015. p. 345-356.

Para más ejemplos de formatos de las referencias, los autores deben consultar

[https://www.nlm.nih.gov/bsd/policy/cit\\_format.html](https://www.nlm.nih.gov/bsd/policy/cit_format.html) (accesado 23/Oct/2023).

### Tablas

- La información que contengan no se repite en el texto o en las figuras. Como máximo se aceptan 50 por ciento más uno del total de hojas del texto.
- Estarán encabezados por el título y marcados en forma progresiva con números arábigos de acuerdo con su aparición en el texto.

- El título de cada tabla por sí solo explicará su contenido y permitirá correlacionarlo con el texto acotado.

### Figuras

- Se considerarán como tales las fotografías, dibujos, gráficas y esquemas. Los dibujos deberán ser diseñados por profesionales. Como máximo se aceptan 50 por ciento más una del total de hojas del texto.
- La información que contienen no se repite en el texto o en las tablas.
- Se identifican en forma progresiva con números arábigos de acuerdo con el orden de aparición en el texto, recordar que la numeración progresiva incluye las fotografías, dibujos, gráficas y esquemas. Los títulos y explicaciones serán concisos y explícitos.

### Fotografías

- Serán de excelente calidad, en color o blanco y negro. Las imágenes deberán estar en formato JPG (JPEG), sin compresión y en resolución mayor o igual a 300 dpi (ppp). Las dimensiones deben ser al menos las de tamaño postal (12.5 x 8.5 cm), (5.0 x 3.35 pulgadas). Deberán evitarse los contrastes excesivos.
- Las fotografías en las que aparecen pacientes identificables deberán acompañarse de permiso escrito para publicación otorgado por el paciente. De no ser posible contar con este permiso, una parte del rostro de los pacientes deberá ser tapado sobre la fotografía.
- Cada una estará numerada de acuerdo con el número que se le asignó en el texto del artículo.

### Pies de figura

- Señalados con los números arábigos que, conforme a la secuencia global, les correspondan.

### Aspectos éticos

- Los procedimientos en humanos deben ajustarse a los principios establecidos en la Declaración de Helsinki de la Asociación Médica Mundial (AMM) y con lo establecido en las leyes del país donde se realicen [en México: Ley General de Salud (Título Quinto): <https://mexico.justia.com/federales/leyes/ley-general-de-salud/titulo-quinto/capitulo-unico/>], así como con

las normas del Comité Científico y de Ética de la institución donde se efectúen.

- Los experimentos en animales se ajustarán a las normas del *National Research Council* y a las de la institución donde se realicen.
- Cualquier otra situación que se considere de interés debe notificarse por escrito a los editores.

### Conflicto de intereses

- Es importante anotar si existe o no existe algún conflicto de intereses en la elaboración del trabajo enviado.

- De existir, se anotará de qué tipo; patrocinio económico de alguna institución o casa comercial; trabajar o ser conferencista de alguna casa comercial que distribuya material o medicamento utilizado en el presente estudio, etc.

**Dirija todos los manuscritos a:**

**Editor**

**Dr. Carlos de Jesús Álvarez Díaz**

**E-mail:** [revistacirplastmexico@gmail.com](mailto:revistacirplastmexico@gmail.com)

### Transferencia de Derechos de Autor

Título del artículo: \_\_\_\_\_  
\_\_\_\_\_  
\_\_\_\_\_

Autor (es): \_\_\_\_\_  
\_\_\_\_\_  
\_\_\_\_\_

Los autores certifican que el artículo arriba mencionado es trabajo original y que no ha sido previamente publicado. También manifiestan que, en caso de ser aceptado para publicación en **Cirugía Plástica**, los derechos de autor serán propiedad de la **Asociación Mexicana de Cirugía Plástica, Estética y Reconstructiva (AMCPER)**.

Nombre y firma de todos los autores

_____	_____	_____
_____	_____	_____
_____	_____	_____
_____	_____	_____

Lugar y fecha: \_\_\_\_\_



# Índices y Bibliotecas

donde se encuentra la

## Revista Cirugía Plástica



Medigraphic, Literatura Biomédica

<http://www.medigraphic.org.mx>

Biblioteca de la Universidad de Regensburg, Alemania

<http://ezb.uni-regensburg.de/>

Biblioteca del Instituto de Investigaciones Biomédicas, UNAM

<http://www.revbiomedicas.unam.mx/>

Universidad de Laussane, Suiza

<http://www2.unil.ch/perunil/pu2/>

LATINDEX, Sistema Regional de Información en Línea para Revistas Científicas de América Latina, el Caribe, España y Portugal

<https://www.latindex.org/>

Biblioteca Virtual en Salud (BVS, Brasil)

<http://portal.revistas.bvs.br>

Fundación Ginebrina para la Formación y la Investigación Médica, Suiza

[https://www.gfmer.ch/Medical\\_journals/Revistas\\_medicas\\_acceso\\_libre.htm](https://www.gfmer.ch/Medical_journals/Revistas_medicas_acceso_libre.htm)

Google Académico

<https://scholar.google.com.mx/>

Wissenschaftszentrum Berlin für Sozialforschung, Berlin WZB

<https://www.wzb.eu/de/literatur-daten/bereiche/bibliothek>

Virtuelle Bibliothek Universität des Saarlandes, German

<http://rzblx1.uni-regensburg.de/ezeit/search.phtml?bibid=SULB&colors=7&lang=de>

Biblioteca electrónica de la Universidad de Heidelberg, Alemania

<http://rzblx1.uni-regensburg.de/ezeit/search.phtml?bibid=UBHE&colors=3&lang=de>

Biblioteca de la Universidad de Bielefeld, Alemania

[https://www.digibib.net/jumpto?D\\_SERVICE=TEMPLATE&D\\_SUBSERVICE=EZB\\_BROWSE&DP\\_COLORS=7&DP\\_BIBID=UBBIE&DP\\_PAGE=search&LOCATION=361](https://www.digibib.net/jumpto?D_SERVICE=TEMPLATE&D_SUBSERVICE=EZB_BROWSE&DP_COLORS=7&DP_BIBID=UBBIE&DP_PAGE=search&LOCATION=361)

Department of Library Services, Christian Medical College - Vellore

<http://dodd.cmcvellore.ac.in/eResources/eJournalsFree.aspx>

FMV, Facultad de Medicina, Universidad de Buenos Aires

<http://www.fmv-uba.org.ar/biblioteca/Default.htm>

Memorial University of Newfoundland, Canada

<http://cj7st9mb8k.search.serialssolutions.com/>

Yeungnam University College of Medicine Medical Library, Korea

[http://medlib.yu.ac.kr/journal/subdb1.asp?table=totdb&Str=%B1%E2%C5%B8&Field=ncbi\\_sub](http://medlib.yu.ac.kr/journal/subdb1.asp?table=totdb&Str=%B1%E2%C5%B8&Field=ncbi_sub)

Google Books

[http://www.google.com.mx/books?id=n8ZF6k1Ta38C&lr=&hl=en&redir\\_esc=y](http://www.google.com.mx/books?id=n8ZF6k1Ta38C&lr=&hl=en&redir_esc=y)

Research Institute of Molecular Pathology (IMP)/ Institute of Molecular Biotechnology (IMBA)

Electronic Journals Library, Viena, Austria

<http://cores.imp.ac.at/max-perutz-library/journals/>

University of Nevada, Reno EU

<http://wx2mz2qh4l.search.serialssolutions.com/?L=WX2MZZQH4L>

Biblioteca de la Universidad de Ciencias Aplicadas y Artes, Hochschule Hannover (HSH), Alemania

<https://www.hs-hannover.de/ueber-uns/organisation/bibliothek/literatursuche/elektronische-zeitschriften/?libconnect%5Bsubject%5D=23>

Max Planck Institute for Comparative Public Law and International Law

[http://www.mpil.de/en/pub/library/research-tools/ejlcfm?fuseaction\\_ezb=mnotation&colors=3&lang=en&notation=WW-YZ](http://www.mpil.de/en/pub/library/research-tools/ejlcfm?fuseaction_ezb=mnotation&colors=3&lang=en&notation=WW-YZ)

Library of the Carinthia University of Applied Sciences (Austria)

<http://rzblx1.uni-regensburg.de/ezeit/fl.phtml?bibid=FHTK&colors=7&lang=en>

Universitat de Barcelona. MIAR (Matriz de Información para el Análisis de Revistas)

<http://miar.ub.edu/issn/1405-0625>



## AMCPE

Asociación Mexicana de Cirugía Plástica  
Estética y Reconstructiva, A.C.

# INNOVACIONES SAFETY FIRST

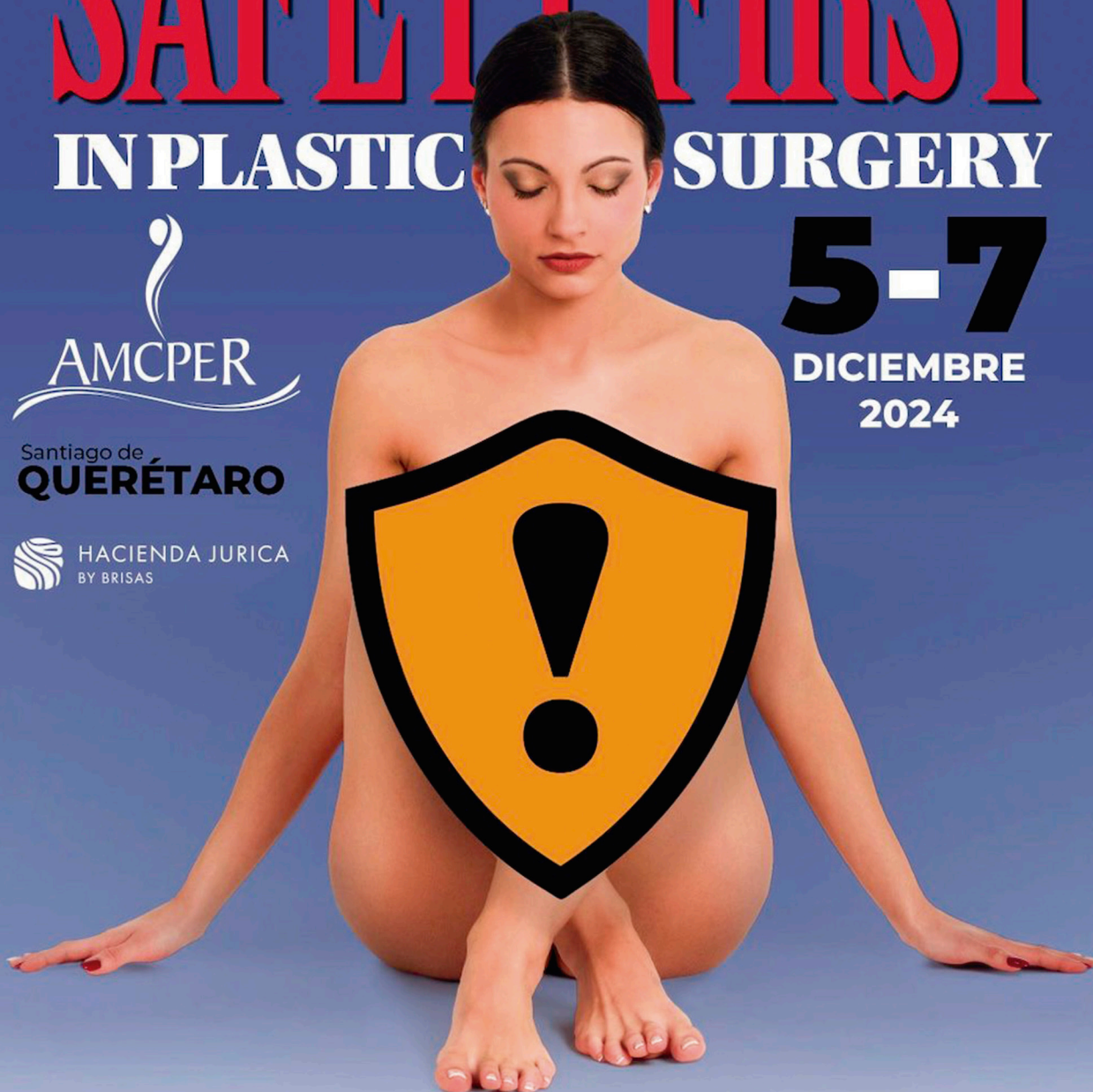## IN PLASTIC SURGERY



Santiago de  
**QUERÉTARO**



**5-7**  
DICIEMBRE  
2024



**CIRUGÍA | TECNOLOGÍA | NO QUIRÚRGICOS**

Evento exclusivo para cirujanos plásticos certificados miembros de la AMCPER y residentes en cirugía plástica.

# 55 CONGRESO ANUAL INTERNACIONAL

DE LA ASOCIACIÓN MEXICANA DE CIRUGÍA PLÁSTICA, ESTÉTICA Y RECONSTRUCTIVA A. C.



PUERTO VALLARTA  
**2025 MARZO**  
**12 - 15**



Evento exclusivo para cirujanos plásticos certificados miembros de la AMCPER  
y residentes en cirugía plástica